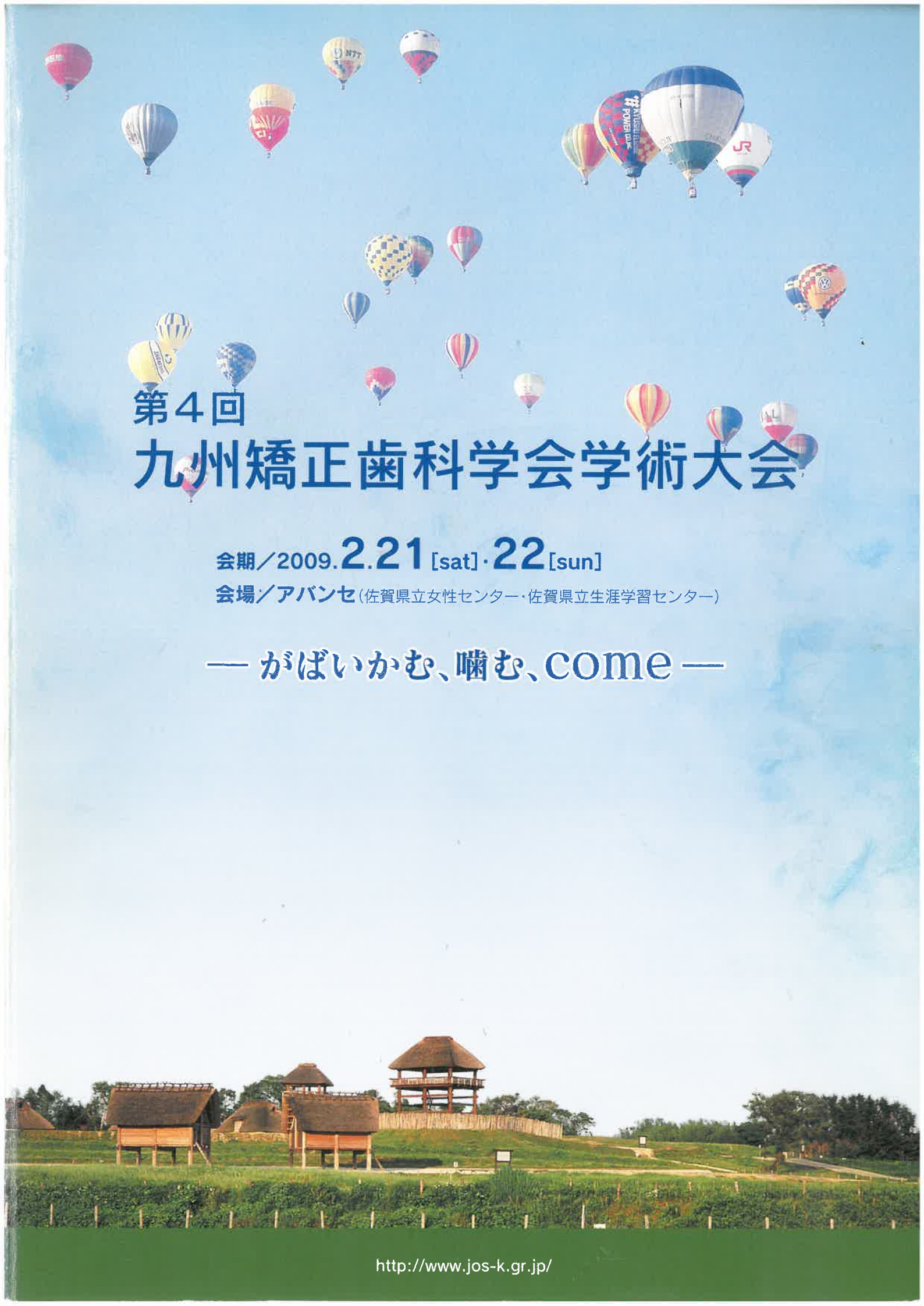

第4回
九州矯正歯科学会学術大会

会期／2009.2.21[sat]・22[sun]

会場／アバンセ（佐賀県立女性センター・佐賀県立生涯学習センター）

― がばいかむ、噛む、come ―

http://www.jos-k.gr.jp/

第4回
九州矯正歯科学会学術大会
プログラム・抄録集

会　期：2009.2.21(土)～2.22(日)
会　場：アバンセ（佐賀県立女性センター・佐賀県立生涯学習センター）
〒840-0815　佐賀県佐賀市天神三丁目2－11　どんどんどんの森内
TEL：0952-26-0011・FAX：0952-25-5591

九州矯正歯科学会
会　長：石川　博之

第４回九州矯正歯科学会学術大会
大会長：成冨　貞幸
事務局：権藤　総一郎
事務局：〒841-0052　佐賀県鳥栖市宿町1103-5
TEL：0942-82-4448・FAX：0942-82-5025
E-mail:kyukyo@gondo-kyouseishika.com

目　　次

ご 挨 拶

九州矯正歯科学会

会 長 石川 博之

九州矯正歯科学会会員の皆様には、日頃より学会の運営にいろいろとご尽力をいただき、まことにありがとうございます。特に今年度は支部の設置ならびに評議員の選出に多大なご協力を賜り、深く感謝申し上げます。

さて、本学会は設立から丸４年が過ぎようとしておりますが、学術大会も九州大学での第１回大会、宮崎地区での第２回大会、長崎大学での第３回大会を経て、このたび佐賀の地で第４回大会開催の日を迎えました。成冨貞幸大会長、権藤総一郎事務局長をはじめ、佐賀県の会員の先生方には、たいへんなご尽力を賜り厚く御礼申し上げます。来年度からは学術大会は各支部の持ち回りで開催することになりますが、本大会までは支部という基盤のない状態での開催ということになります。このような中で、佐賀県の会員の先生方には、学術大会をお引き受けいただき、決して多くはない人数ながら、まことに細やかなご準備をしていただきました。学術的雰囲気と歓迎の気持ちにあふれた大変すばらしい大会を開催していただきましたことに、あらためて深く感謝申し上げます。

さて、この第４回大会では、ムーシールドでおなじみの柳澤宗光先生、佐賀大学医学部小児科の久野建夫先生、日本矯正歯科学会理事長の後藤滋巳先生にご講演をいただくことになっております。また、会員の皆様からの一般演題の数も 60 を超え、これまでの最多と伺っております。さらに、懇親会では台湾矯正歯科学会会長の Ching-Huei Horng 先生にご挨拶をいただきます。本大会は、九州の矯正歯科医療の発展に大きく貢献する学術大会になるものと確信しております。

末筆ながら、会員の皆様のますますのご健勝と、この学術大会の２日間がとても有意義な日々となりますことを願いまして、ご挨拶といたします。

大 会 長 挨 拶

ご 挨 拶

第４回九州矯正歯科学会学術大会

大 会 長　**成冨　貞幸**

今年も九州矯正歯科学会学術大会を開催する季節となりました。第４回大会は、栄えの国・がばいばあちゃんの地、佐賀での開催です。たくさんの方々のご参加を心よりお待ちしております。

大会のメインテーマは「がばいかむ、噛む、come」と掲げました。これは前回大会の市民フォーラム：ウェル噛ム～噛んで健康・食育～を踏襲するものです。特別講演には、21日（土）にムーシールド療法でおなじみの柳澤宗光先生から「骨格性反対咬合の早期初期治療」について、そして22日（日）には佐賀大学医学部小児科の久野建夫先生から「先天奇形症候群の診断・管理・カウンセリング」についてお話をしていただきます。

さらに本大会では、学会本部との共同企画で日本矯正歯科学会後藤滋巳理事長もお招きし、21日（土）に「矯正歯科治療の社会的認知の向上を目指して」と題してお話をしていただくことになりました。また、演題の申込も器材展示場への出展申込も多数いただくことができました。皆様のご協力に心よりお礼申し上げます。

学会に僅かでも貢献できればと願い精一杯の準備をさせていただきましたが、不手際の点はどうかご容赦お願い申し上げます。

会場のアバンセは「どんどんどんの森公園」内にあります。３回繰り返すのは佐賀弁独特の言い回しでしてドンドンという太鼓の音、どんどんと突き進むといった意味です。また「アバンセ（avance)」はスペイン語の「前進」という言葉からの命名と聞きます。今大会が「がばい かむ噛む come」で、会員各位の学術交流と親睦の場として十分に成果があげられますよう心から祈念してやみません。

ご参加、心よりお待ちしております。

交 通 案 内 図

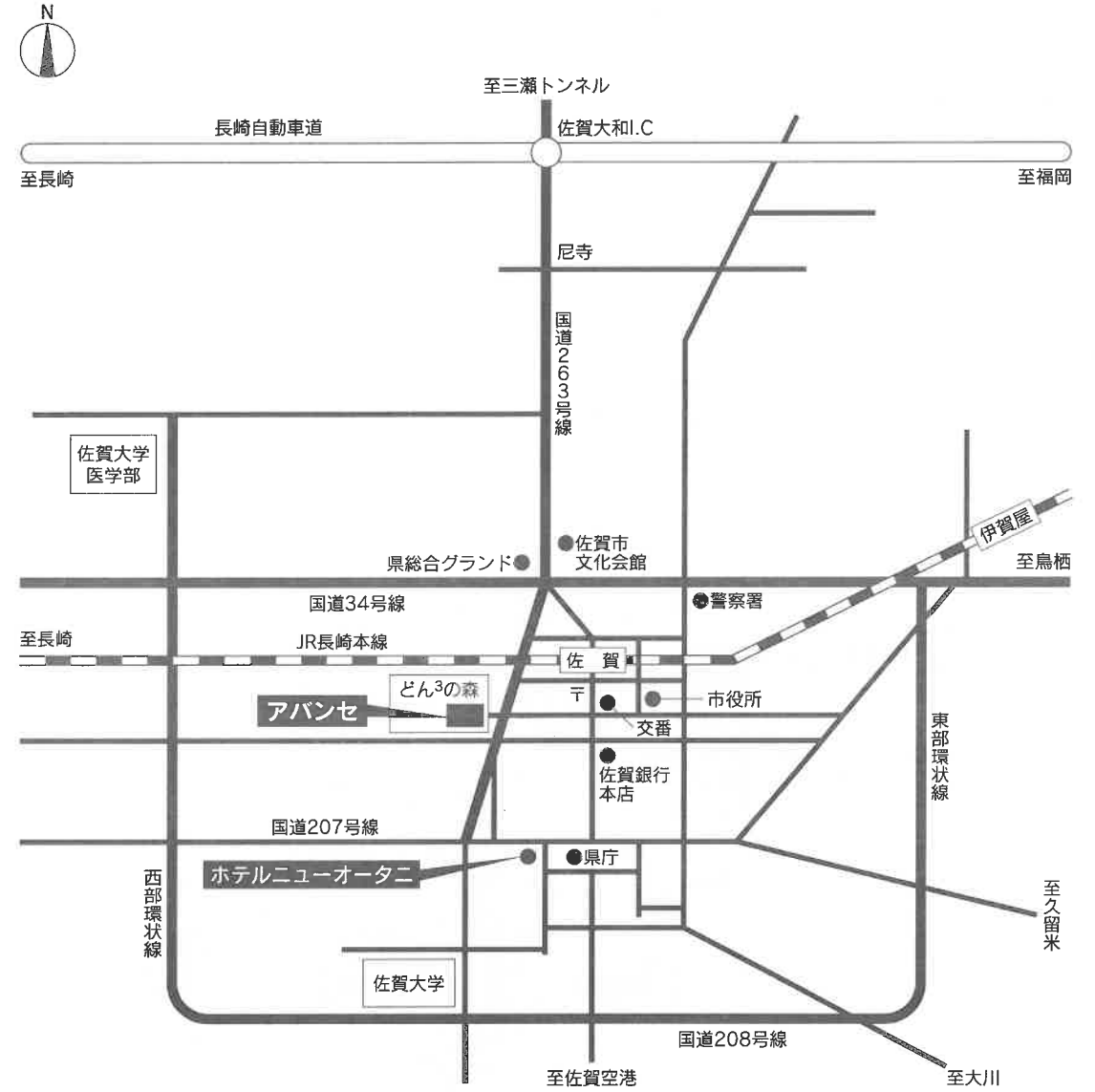
N
至三瀬トンネル
長崎自動車道
佐賀大和I.C
至長崎
至福岡
尼寺
国道263号線
佐賀大学医学部
伊賀屋
県総合グランド
佐賀市文化会館
至鳥栖
国道34号線
警察署
至長崎
JR長崎本線
佐賀
どん3の森
アバンセ
市役所
交番
佐賀銀行本店
東部環状線
国道207号線
県庁
ホテルニューオータニ
西部環状線
至久留米
佐賀大学
国道208号線
至佐賀空港
至大川

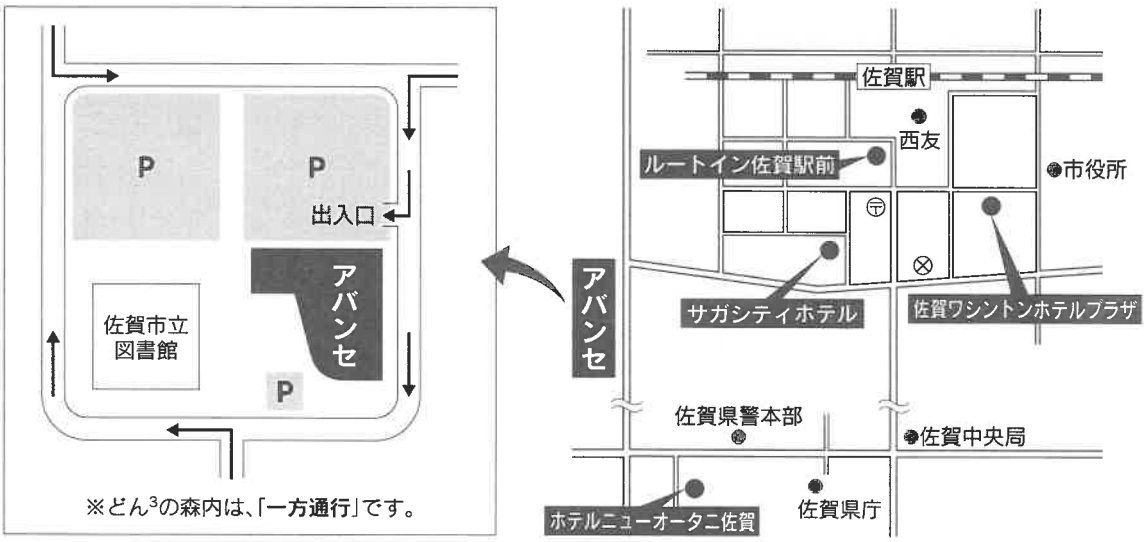
P
P
出入口
アバンセ
佐賀市立図書館
P
※どん3の森内は、「一方通行」です。
アバンセ
佐賀駅
西友
ルートイン佐賀駅前
市役所
サガシティホテル
佐賀ワシントンホテルプラザ
佐賀県警本部
佐賀中央局
ホテルニューオータニ佐賀
佐賀県庁

会 場 案 内 図

1 F

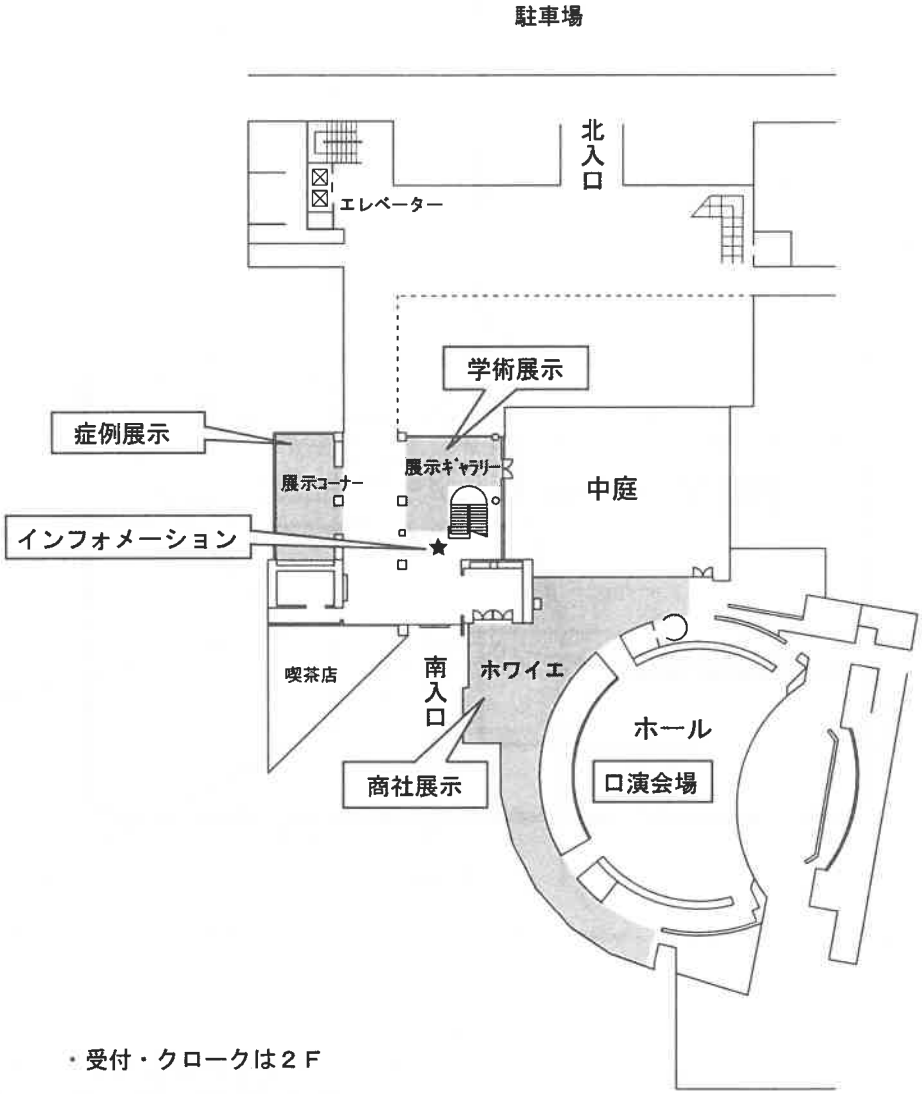

・受付・クロークは２Ｆ

会 場 案 内 図

2F

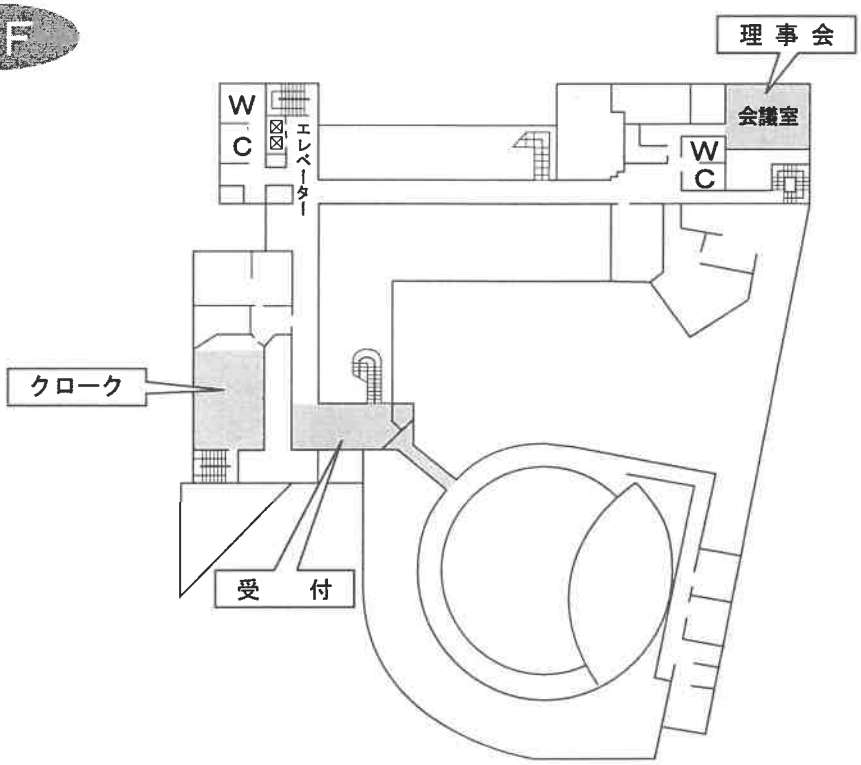
理事会
会議室
W
C
エレベーター
W
C
クローク
受　付

4F

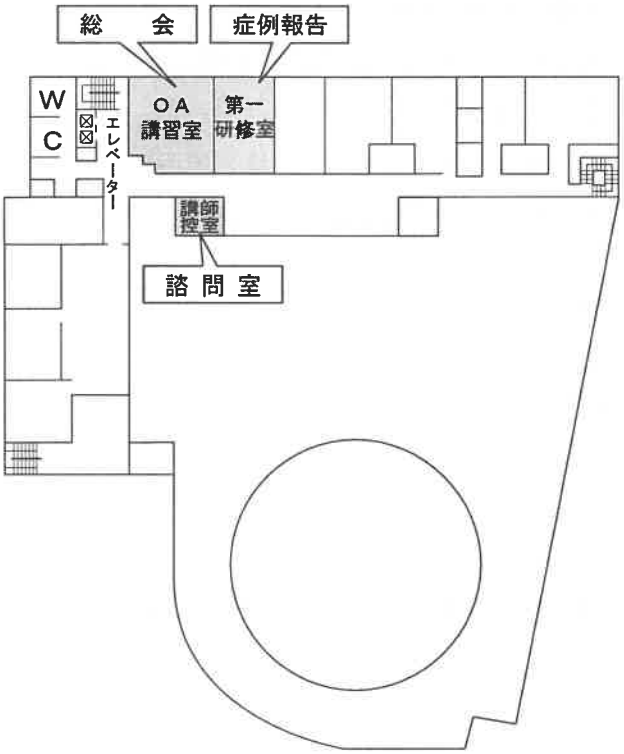
総　会
症例報告
W
C
エレベーター
OA
講習室
第一
研修室
講師
控室
諮問室

❖❖❖❖❖❖❖❖❖❖❖❖❖ 大　会　案　内 ❖❖❖❖❖❖❖❖❖❖❖❖❖

〈会　期〉**平成21年２月21日（土）・22日（日）**

学術大会　２月21日（土）　12：30～16：30

２月22日（日）　９：30～13：00

〈会　場〉**アバンセ**

〒840-0815　佐賀県佐賀市天神三丁目２－11　どんどんどんの森内

TEL：0952-26-0011　FAX：0952-25-5591

駐車場……アバンセ北側

地図は　http://www.pref.saga.lg.jp/manabinetsaga/avance/　をご参照ください

〈大会メインテーマ〉**「がばいかむ、噛む、come　～歯列・咬合と咀嚼について～」**

〈大会内容〉

１．特別講演１　２月21日（土）

柳澤　宗光 先生（調布矯正歯科クリニック）

骨格性反対咬合の早期初期治療：ムーシールド療法について

特別講演２　２月22日（日）

久野　建夫 先生（佐賀大学准教授　大学院医学系研究科・文化教育学部兼任）

先天奇形の管理とカウンセリング

２．日本矯正歯科学会理事長講演　２月21日（土）

後藤　滋巳 先生（一般社団法人日本矯正歯科学会理事長）

矯正歯科治療の社会的認知の向上を目指して

３．演　　題　①：学術口演

②：展示発表（学術展示、症例展示）

③：症例報告（認定医更新申請）

〈理 事 会〉	２月20日（金）	16：00～19：00	アバンセ２Ｆ　会議室
〈総会（評議員会）〉	２月21日（土）	９：30～11：30	アバンセ４Ｆ　ＯＡ研修室
〈懇 親 会〉	２月21日（土）	18：00～	（ホテルニューオータニ佐賀） 〒840-0047　佐賀市与賀町１－２ TEL：0952-23-1111　FAX：0952-23-1122

〈大会参加・懇親会申込について〉

詳しくはホームページhttp://www.jos-k.gr.jp/の第４回九州矯正歯科学会学術大会パンフレットをご覧ください。

❖❖❖❖❖❖❖❖❖❖❖ 学術口演演者の方へ ❖❖❖❖❖❖❖❖❖❖❖

〔発表の方法〕

1、事務局が用意したPCにて、事前郵送されたCD-ROMにより発表していただきます。

2、スクリーンは１面で、プロジェクターは１台です。

3、発表時間は10分・質疑２分です。

4、スライド受付および試写はありません。

5、演者は会場内で待機し、前の演者が登壇したら、次演者席に着いてください。

❖❖❖❖❖❖❖❖❖❖❖ 学術展示、症例展示演者の方へ ❖❖❖❖❖❖❖❖❖❖❖

〔展示の方法〕

1、展示エリアはヨコ120cm×タテ180cmです。（机が必要の方はタテ160cm）
　机を希望される方は、机の高さは70cmほどありますのでご留意ください。
　上部左端タテ20cm×ヨコ20cmの演題番号があります(事務局で用意)。
　演題番号の横に演者顔写真・題名・発表者および所属を入れたタイトルを用意してください。

2、展示に必要な画鋲等はご用意ください。

3、事前申請にもとづいて机・電源を用意します。　　＊次頁図参照

〔受付および搬入〕

搬入：２月21日(土)　11：30～12：30

搬出：２月22日(日)　13：00～14：00

（定刻を過ぎても展示物が残っている場合は事務局で処分します。）

〔質疑応答〕

1、プログラム時間に従い、各セッション同時に開催します。

2、発表者はこの時間帯に各自の展示の前で待機してください。

3、発表時間８分間、質疑応答２分間です。演後抄録は参加受付時に提出してください。
　Ａ４用紙にプリントしたものとメディア（CD-ROM等）を提出してください。

❖❖❖❖❖❖❖❖❖ 症例報告をされる方へ ❖❖❖❖❖❖❖❖❖

〔展示の方法〕

1、机を用意します。

2、模型とファイルを机の上に展示してください。

3、展示物の紛失・破損について事務局は責任を負いかねます。

4、質疑応答はありません。

〔受付および搬入・搬出〕

1、搬入：２月21日(土)　11：30～12：30

2、搬出：２月22日(日)　13：00～14：00

(定刻を過ぎても展示物が残っている場合は事務局で処分します。)

〔認定医審査〕

２月22日(日)９：30から症例報告展示を４階第一研修室で行い、審査の時、各自の資料を４階講師控室に自分で持ち込み、審査を受けその後また第一研修室に展示が必要です。

９：30～10：30　事前審査

10：30～12：30　試問

＊

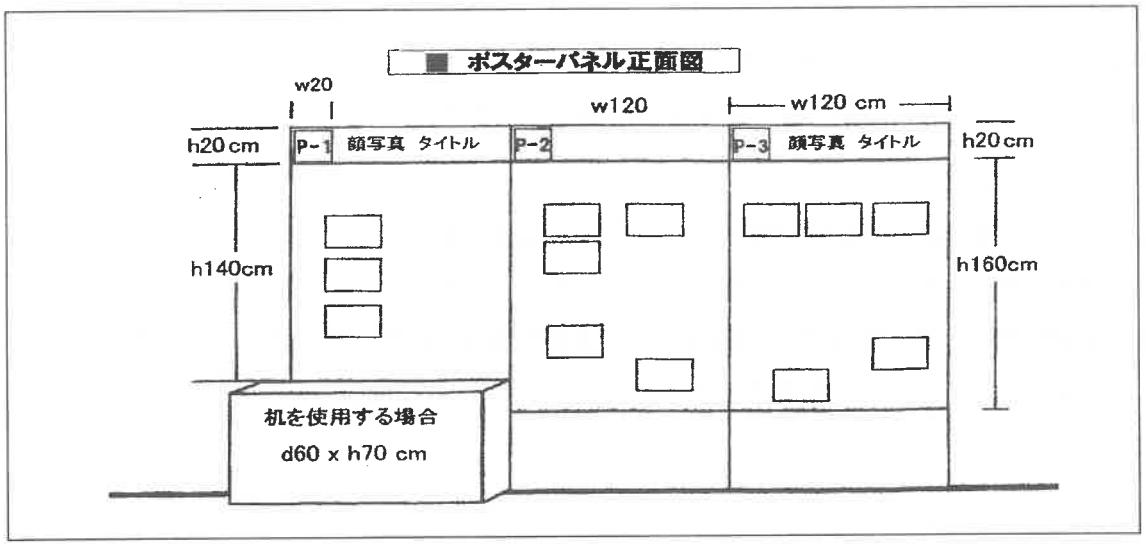

大会日程表

【1日目】

	会場	9	10	11	12	13	14	15	16	17	18	時
2月21日（土）	1F ホール					開会式	学術口演	特別講演1 柳澤宗光先生	日矯理事長講演			
	1F （ホール）ホワイエ		搬入			商社展示						
	1F 展示ｷﾞｬﾗﾘｰ 展示ｺｰﾅｰ				搬入	学術展示・症例展示			発表と質疑応答			
	4F 第一研修室				搬入	症例報告						
	4F OA講習室		総会									
	ホテル ニューオータニ										懇親会	

【2日目】

	会場	9	10	11	12	13	14	15	16	17	18	時
2月22日（日）	1F ホール		学術口演		特別講演2 久野健夫先生	閉会式						
	1F （ホール）ホワイエ		商社展示			搬出						
	1F 展示ｷﾞｬﾗﾘｰ 展示ｺｰﾅｰ		学術展示・症例展示			搬出						
	4F 第一研修室		症例報告			搬出						
	4F 講師控室		認定医更新用の症例報告審査									

プ ロ グ ラ ム

1F　ホール

2月21日（土）

開会式　12：30～12：50

学　術　口　演

セッション1　　12：50～13：38　　座長：宮脇　正一

口演１：細胞伸展装置を用いた歯根膜オキシタラン線維の解析　－Fibulin-5の発現と機能解析－
中島　一記　　福岡歯科大

口演２：口腔顎顔面に対する不適切な外力についての一考察
－“歯ぎしり、噛みしめ”と“骨隆起の形態、咬耗”の関係につれて－
土持　正　　土持矯正歯科医院(宮崎)

口演３：異なる硬さのガム咀嚼時の咬筋内酸素動態と顎運動軌跡の解析
吉田　智治　　福岡歯科大

口演４：地域医療連携と開放型病床・外来
濱田　佑輔　　(医)伊東会 伊東歯科医院(熊本)

【特別講演１】　　13：40～15：10

骨格性反対咬合の早期初期治療：ムーシールド療法について
柳澤　宗光 先生(調布矯正歯科クリニック)　　(座長：成冨　貞幸)

【日本矯正歯科学会理事長講演】　　15：20～15：50

矯正歯科治療の社会的認知の向上を目指して
後藤　滋巳先生(日本矯正歯科学会理事長)　　(座長：石川　博之)

2月22日（日）

セッション2　　9：30～10：18　　座長：野代　悦生

口演５：伊東歯科医院における顎矯正手術症例の検討
竹中　誠一郎　　(医)伊東会 伊東歯科医院(熊本)

口演６：下顎前方移動術後に顎間固定でなく、light guiding elasticsによるfunctional trainingを行った
high-angle ClassⅡ症例の短期術後経過
小椋　幹記　　大分岡病院マキシロフェイシャルユニット(大分)

口演７：下顎後退症に対する手術前後における安静時およびスマイル時の口唇形態変化について
北原　亨　　九州大

口演８：脳性麻痺による顎顔面形態の変形と矯正治療
森下　格　　(医)雪ノ聖母会マリア病院矯正歯科(福岡)

セッション３　　10：20～11：08　　座長：吉田　教明

口演９：模擬的歯列弓拡大方法の違いによる口腔周囲筋圧の比較
長谷川　綾　　福岡歯科大

口演 10：埋伏歯を伴う歯列不正を包括的治療（矯正・歯牙移植等）で対応した症例
藤田　勝也　　フジタ歯科医院(福岡)

口演11：成人の上下顎前突症例に対するインプラントアンカーを用いた矯正治療と従来の矯正治療の効果の比較
飯野　祥一郎　　鹿児島大

口演12：効率的な抜歯空隙閉鎖方法とその力学的考察
古賀　義之　　長崎大

【特別講演２】　　11：20～12：50

先天奇形の管理とカウンセリング
久野　建夫 先生(佐賀大学准教授 大学院医学系研究科・文化教育学部兼任)　(座長：中島　昭彦)

１Ｆ　展示ギャラリー・展示コーナー

展示：21日(12:00～)／22日(9:30～)　発表と質疑応答：21日 16:00～16:40 (各セッション同時に開始)

学術展示・症例展示

セッション１　　座長：廣瀬　武尚

学術展示１：質問紙を用いた小児の睡眠障害実態調査
水溜　美香　　鹿児島大

学術展示２：成人女性正常咬合者の鼻腔通気度と顎顔面形態の関連
星野　慶弘　　九州大

学術展示３：CLP患者に対するCone-beam CTを用いた気道および顎顔面骨格形態の三次元的分析
吉原　真理子　　九州大

セッション２　　座長：木原　充

学術展示４：顎変形症患者の年代的な口腔環境の変化
柴田　麻衣子　　(医) 伊東会　伊東歯科医院(熊本)

学術展示５：長崎大学における下顎枝垂直骨切り術（IVRO)による外科矯正の術後管理について
北浦　英樹　　長崎大

学術展示６：自己組織化マップを用いた骨格性下顎前突患者側貌形態の分類
井上　知加予　　福岡歯科大

セッション3　座長：分山　英次

学術展示７：晩期成長の認められた若年患者における下顎骨後方移動術後の顎顔面形態の変化
岡本　敦子　鹿児島大

学術展示８：下顎骨切りによる下顎骨の回転とその安定性について
藤村　裕治　長崎大

学術展示９：Spiral/herical CTを用いた顎変形症患者の顎顔面骨格と気道の三次元的形態の分析
因　絵美子　九州大

セッション4　座長：五百井　秀樹

学術展示10：骨格性下顎前突症患者の術後正貌に対する垂直的顔面形態の影響
田﨑　春奈　長崎大

学術展示11：安全な顎矯正手術に対する取り組み　第２報
上下顎骨移動術に対する自己血輸血の検証
松本　有史　大分岡病院マキシロフェイシャルユニット（大分）

学術展示12：外科的矯正治療患者の手術前後における呼吸の変化について
今林　あゆみ　九州歯科大

セッション5　座長：名方　俊介

学術展示13：新しいデュアルディメンジョンワイヤーの考案
舌間　美砂子　しもだ矯正歯科クリニック（福岡）

学術展示14：種々の牽引方法が上顎切歯後退におよぼす影響について
向坊　友宏　福岡歯科大

学術展示15：上顎大臼歯遠心移動に用いる拡大ネジ付き床装置に咬合斜面を付加した装置の効果について
成冨　貞幸　ナリトミ矯正歯科（佐賀）

セッション6　座長：黒江　和斗

学術展示16：矯正歯科治療前後における小臼歯の動揺度の評価
－保定時に前歯を固定した影響について－
松井　孝志　松井たかし矯正歯科クリニック（宮崎）

学術展示17：片側性唇顎口蓋裂患者における口蓋床型装置を用いた術前顎矯正治療による歯槽形態変化の分析
石田　彩　福岡歯科大

学術展示18：矯正治療患者の治療前後の客観的評価について
井上　恵梨子　九州歯科大

セッション7　座長：久永　豊

学術展示19：E-lineを用いた側貌の評価と顎顔面硬軟組織形態の関係
玉利　和彦　九州大

学術展示20：ANBの平均と±２標準偏差における顔面頭蓋図形　－成人女性を対象として－
安達　友子　九州大

学術展示21：自己組織化マップ（SOM）を用いた軟組織側貌形態の分類と実際の側貌との類似性について
玉置　幸雄　福岡歯科大

セッション8　座長：川越　仁

学術展示22：歯根膜のオキシタラン繊維形成過程におけるEMILIN-1の機能解析
中冨　佑香　福岡歯科大

学術展示23：Magnetization Transfer Contrast法による咬筋内炎症性変化に対する非侵襲的定量評価法
永山　邦宏　鹿児島大

学術展示24：母音発音時における口唇動作の対称性の解析
成冨　雅則　福岡歯科大

セッション9　座長：池上　富雄

学術展示25：高校生患者（佐賀市近郊）の卒業後の定期観察について
松田　美穂　すみ矯正歯科(佐賀)

学術展示26：包括歯科治療における開業医間の連携　第１報　～コミュニケーションシートの活用～
柿崎　陽介　矯正・小児ひまわり歯科(宮崎)

学術展示27：古人骨に見る歯牙・歯列・咬合について
隅　康二　すみ矯正歯科(佐賀)

セッション10　座長：冨永　宗嗣

症例展示１：上下顎骨切り術を併用した叢生を伴う骨格性下顎前突症例
杉下　裕美子　九州大

症例展示２：多血小板血桜（Platelet-Rich Plasma:PRP)を利用した歯牙移動の急速化
久保田　隆朗　ユアーズ矯正歯科(福岡)

症例展示３：上顎中切歯および大臼歯の抜歯を余儀なくされた成人矯正の２症例
河合　悟　樋口矯正歯科クリニック(福岡)

セッション11　座長：古賀　義之

症例展示４：交通事故による前歯部欠損症例
今村　加奈子　九州大

症例展示５：Stbライトリンガル装置で治療した上下顎前歯の唇側傾斜を伴う開咬症例
酒井　昭行　エンゼル矯正歯科(大分)

症例展示６：リンガルブラケット装置とミニスクリュウを用い治療した顎関節症を伴う上下顎前突開咬症例
近藤　成智　こんどう矯正歯科(佐賀)

セッション12　座長：小椋　幹記

症例展示７：ミニスクリューを固定源として応用した抜歯症例
蓮田　基　ユアーズ矯正歯科(福岡)

症例展示８：TADを用いた上顎前突の抜歯症例
小宮　智幸　小宮矯正歯科(佐賀)

症例展示９：思春期性成長期に機能的矯正装置を使用した上顎前突症
田島　寛廸　田島歯科医院・矯正歯科(福岡)

セッション13　　座長：土持　正

症例展示10：ペンデュラム装置を用いて大臼歯の遠心移動および側方拡大を行ったAngleⅡ級2類症例
柳迫　陽子　　(医)矯英会 サトウ矯正歯科クリニック(福岡)

症例展示11：歯周病患者のプレートによる矯正治療症例
富樫　久美子　　(医)祐歯会 とがし歯科医院(佐賀)

セッション14　　座長：佛坂斉祉

症例展示12：当院における早期治療について－既製品ムーシールドの利用－
権藤　総一郎　　ごんどう矯正歯科(佐賀)

症例展示13：Jasper Jumperを利用して治療した下顎永久歯欠損を伴う上顎前突症例
松尾　恭子　　長崎大

４Ｆ　第一研修室(展示)・講師控室(審査)

展示：21日(12:30～)／22日(9:30～)　審査：22日 9:30～12:50

症例報告（認定医審査）

症例報告１：(叢生) Angle Ⅰ級叢生症例
堀内　晃　　堀内歯科・矯正小児歯科(長崎)

症例報告２：(叢生、過剰歯) 過剰歯を伴うAngle Class Ⅰ叢生症例
河野　祥子　　萩原かわの歯科医院(大分)

症例報告３：(叢生、先欠) 上顎左側第二小臼歯先天性欠損を伴う成人叢生症例
宮本　久嗣　　宮本歯科クリニック(福岡)

症例報告４：(叢生、開咬) 開咬を伴うAngle Ⅰ級症例
京極　和彦　　きょうごく矯正歯科・小児歯科クリニック(熊本)

症例報告５：(上顎前突) 叢生を伴う上顎前突
小野　元子　　小野歯科医院(福岡)

症例報告６：(下顎前突) 骨格性を伴う下顎前突症例
藤江　徹　　ふじえ歯科矯正歯科クリニック(島根)

症例報告７：(切端咬合) 軽度の前歯部叢生を伴う切端咬合症例
久永　万紀子　　きたしま歯科医院(福岡)

症例報告８：(上下顎前突) 拡大後抜歯により上下顎前突を改善した症例
山本　資晴　　わかば矯正歯科クリニック(熊本)

症例報告９：(上下顎前突) 抜歯により上下顎前突を改善した症例
青木　陽尚　　青木歯科医院(福岡)

［抄　録］

特　別　講　演

特別講演１：2月21日(土) 13:40～15:10

座長：成 冨 貞 幸

骨格性反対咬合の早期初期治療：ムーシールド療法について

柳澤　宗光 先生

（調布矯正歯科クリニック）

特別講演２：2月22日(日) 11:20～12:50

座長：中 島 昭 彦

先天奇形の管理とカウンセリング

久野　建夫 先生

（佐賀大学准教授　大学院医学系研究科・文化教育学部兼任）

□特別講演 1

柳澤　宗光 1948年1月生れ　61歳

1974年　日本大学歯学部卒
1974～82年　日本大学歯学部小児歯科学教室
1980年　歯学博士授与
1983年　調布矯正歯科クリニック開設
1990年　日本矯正歯科学会認定医
1993年～　日本大学歯学部兼任講師（小児歯科）
2003年　佐藤賞受賞（日本大学歯学部）
2004年～　ラオスヘルスサイエンス大学医学部名誉教授

骨格性反対咬合の早期初期治療　ムーシールド療法について

不正咬合の治療開始時期については、それぞれの意見がある。しかし、今日、そのコンセンサスは、固まりつつある。とりわけ、上顎前突症例については、永久歯列が完成する頃、的確な診断の後、的確な治療が行われる事が、治療期間を最短にし、患者への負担も少なくて済むであろうと考えられている。少なくとも、上顎前突症例については、早期治療が必ずしも、受け入れられているとは言えない。しかし、反対咬合症例の場合、治療開始時期が遅くなるに従い、治療は時として、より困難になる事を経験する。治療開始時期について、上顎前突症例と反対咬合症例を、同一基準で考える事は困難である。

反対咬合症例の逆被蓋は、とりわけ、上顎骨の正常な成長発育を妨げる因子であり、下顎骨には成長を促進させる因子であると、考える事に矛盾はない。求められる事は、この正常な成長発育を阻害する危険因子を、初期の段階で排除しようとする医療行為である。その初期の医療行為を、「早期初期治療」と呼ぶ。より「早期」に、まず、逆被蓋を改善する「初期」の治療が必要である。とすると、反対咬合治療の開始時期は、より早期であることが求められる。より早期からの治療には、従前の、外部からの力を足したり、引いたりする治療法とは異なった、治療法が求められる。今回、新しい治療法について、ご報告したい。とは言え、新たな治療法にも、幾つかの疑念が生じてくる。早期に治療開始しても、後戻りはないのか？、再治療は要求されないのか？、骨格性反対咬合は改善されるのか？、そもそも、治癒機転はどこに生じるのか？、等々である。

理論的には、「早期初期治療」の後、「Ⅰ期治療」「Ⅱ期治療」が存在する。しかしながら、永久歯への交換期まで、「被蓋が改善するか否か経過観察する時代」は終わり、乳歯列期に「被蓋を改善させて経過観察する時代」の到来を告げたい。それは、なによりも子供達にとって、福音である事を願っている。そして、ムーシールド療法が、一つの治療方法として、議論のたたき台に上ることを願っている。

□特別講演 2

久野　建夫

佐賀大学准教授　大学院医学系研究科・文化教育学部兼任

1980年　九州大学医学部医学科卒業
1986年　医学博士
1990年　小児科専門医（2004年更新、社団法人日本小児科学会）
1995年　糖尿病専門医（2006年更新、社団法人日本糖尿病学会）
1996年　内分泌代謝科専門医（2006年更新、社団法人日本内分泌学会）
1998年　糖尿病研修指導医（2004年更新、社団法人日本糖尿病学会）
1999年　臨床遺伝専門医（有限責任中間法人日本人類遺伝学会）
2002年　臨床遺伝指導医（有限責任中間法人日本人類遺伝学会）
2004年　内分泌代謝科指導医（社団法人日本内分泌学会）

先天奇形の管理とカウンセリング

多発奇形症候群と呼ばれる一群の疾患がある。複数の部位、内臓にまたがる先天奇形を示す疾患のグループで、疾患（症候群）ごとにどのような奇形の組み合わせとなるかが定まっている。内臓には、滑脳症、大動脈狭窄、馬蹄腎などあらゆる臓器にさまざまな先天奇形が発生しうる。表面から観察できるものでは、特に顔と四肢末端に多種多様な変異の可能性がある。これらの奇形が単独でなく、一定の複合体として出現するのが多発奇形症候群である。組み合わせの可能性は膨大なものとなるが、実際に臨床的に見られる症候群の種類も極めて多く、書籍ではなくデジタルデータとしてデータベース化されている現状である。琉球大人類遺伝学教室で作成しているデータベースが有名であるが、最新版では 9,000 を超える症候群が収集されている。精神遅滞を合併するものが比較的多い。

多発奇形症候群のごく一部は染色体の光学顕微鏡レベルの形態異常が原因であり、ダウン症候群、ターナー症候群などがこのグループに入る。一方、染色体形態異常を認めないものが大多数で、それらの中から、染色体の微小欠失が原因のもの、母由来または父由来染色体不活化制御の異常によるもの、単一遺伝子変異によるものなどが同定されつつある。最近、単一遺伝子変異が原因の症候群が次々と明らかになっているが、未だに原因不明のものも少なくない。

診断の方法は、とにかく先天奇形を全身にわたって丹念に見落としなく拾い上げることと、データベースでの検索の手間をいとわないことである。ただし、奇形とは正常範囲からの逸脱の意味なので、どこまでが正常範囲なのかを熟知しておかなければならないがこれが非常に難しい。特に顔の特徴、目、鼻、口、額や上顎、下顎、身体各部の比率などについて知識を持っておかなければならない。データベースは、所見を術語で表現しなければ検索できないが、顔の特徴の表現法など知識が必要である。アトラス形式の書籍を見て、全体的な特徴を頭に入れておくことも有力な方法である。光学顕微鏡レベルの染色体検査は保険診療で実施でき、異常があれば診断的だが、現実には正常な結果を得ることが多い。遺伝子変異の検査については、積極的にシーケンシングしている研究室がみつかり依頼できること、費用負担の問題、などの条件がある。発見初期が過ぎると研究でなくルチーン臨床検査になってしまう。

一部の内臓奇形を除けば薬物療法の対象ではなく、治療の可能性があるとしても外科的方法であるため、小児科医、内科医でこの分野に興味を持つ者は限られ小児科の中でもマイノリティー分野である。隣接領域として先天代謝異常、骨系統疾患などがあるが、前者とは別個であり、後者とも部分的にしか重ならない。

診断名が本人、家族の心理的負担になったり、治療につながらず無意味に思われる場合もあるが、医療、福祉や教育の諸制度の中で診断が確定されていることが有利に作用することは少なくない。さらに矯正歯科による治療的介入が確立されたことは、多発奇形症候群に対して有意義であり、大きな福音であると思われる。

［抄　録］

日本矯正歯科学会理事長講演

2月21日(土) 15:20～15:50

座長：石 川 博 之

矯正歯科治療の社会的認知の向上を目指して

後藤　滋巳 先生

（日本矯正歯科学会理事長）

□日本矯正歯科学会理事長

後藤　滋巳

有限責任中間法人日本矯正歯科学会理事長
（愛知学院大学歯学部歯科矯正学講座教授）

1977年３月　愛知学院大学歯学部歯学科卒業
1992年７月　愛知学院大学長期在外研究員（UCSF客員講師）
1994年12月　愛知学院大学歯学部歯科矯正学講座　助教授
1996年10月　愛知学院大学歯学部歯科矯正学講座　主任教授
〈学会活動〉
日本矯正歯科学会理事長、日本歯科医学会常任理事、日本顎変形症学会理事、日本口蓋裂学会理事　等

「矯正歯科治療の社会的認知の向上を目指して」

平成 20 年 2 月 28 日の総会を経て、中間法人日本矯正歯科学会の理事長として、また 4 月からは任意団体日本矯正歯科学会の会長にも就任させていただきました。4 月 7 日に理事会を開催し新執行部での会務をスタート致しました。

今、矯正歯科学会は様々な案件に即応しなくてはならず、そのために各種委員会の委員は一生懸命にご努力いただいているところです。矯正歯科が広く社会からお認めいただくためには、先ずは、会員に対してわかりやすい、開かれた学会であることが大切です。

今期、情報の共有化、会務の継続性の確保を目指して５つの総括部門を新たに設け、常務理事の先生には継続案件、新規事業をそれぞれ振り分け対応をお願いしています。

矯正歯科治療が一層の社会的認知を受け、需要をさらに高める努力が必要です。これは今、診療、診断のための資料分析、技工、研究にと昼夜をいとわず研鑽に励んでいる次世代の先生のための大命題と考えます。我々には、今も大事ですが、後輩の育成と同時に彼らに大きな夢と希望をもたらす義務と責任があります。

理事長･会長に就任以来、半年余、至らぬ点多々あるかと思いますが、少しずつ修正を加え進める所存です。また、この 12 月には国が示す法人制度が変わりました。これへの対応も必要です。

これまでの経緯を踏まえ、ご報告させていただくと共に、皆様方におかれましては、今後とも、ご指導、ご鞭撻いただきたくお願い申し上げる次第です。

［抄　録］

学　術　口　演

2月21日(土) 12:50～13:38

学術口演１～学術口演４

2月22日(日) 9:30～11:08

学術口演５～学術口演12

□学術口演 1

細胞伸展装置を用いた歯根膜オキシタラン線維の解析
－Fibulin-5 の発現と機能解析－

福岡歯科大学成長発達歯学講座矯正歯科学分野[1]
福岡歯科大学生体構造学講座機能構造学分野[2]

中島　一記[1]、中冨　佑香[1]、久永　豊[1]、敦賀　英知[2]、沢　禎彦[2]、石川　博之[1]

【目的】

歯根膜における細胞外基質には、コラーゲンとともにオキシタラン線維が存在することが知られている。しかし、その動態および機能については不明である。そこで、歯根膜線維芽細胞を用いた培養系で、伸展刺激を付与した際のオキシタラン線維の動態を解析した。また、オキシタラン線維と結合能を有する fibulin-5 の機能を生化学的、および形態学的に解析した。

【方法】

ヒト歯根膜線維芽細胞を細胞伸展装置 STREX STB-140 を用いて、伸展率 5%、周期 60 秒の伸展刺激を 7 日間付与した。オキシタラン線維の形態学的および微細構造学的解析を行うため、抗 fibrillin-1 抗体を用いた免疫蛍光染色および免疫電顕を行った。また、fibulin-5 の発現を Western blot 法および Northern blot 法により解析し、Image J により定量化した。さらに、siRNA により fibulin-5 の発現を抑制した際のオキシタラン線維の変化を形態学的に解析した。

【結果および考察】

免疫染色および免疫電顕により、伸展刺激によりオキシタラン線維は凝集することが観察された。伸展群、非伸展群ともに fibulin-5 はオキシタラン線維上に共存していた。さらに、fibulin-5 の遺伝子発現は、伸展群は非伸展群と比較して約 1.5 倍発現が促進され、合わせてタンパク沈着量も約 1.9 倍高かった。Fibulin-5 の発現抑制により（約 90%の遺伝子発現抑制）、凝集したオキシタラン線維の線維間密度が減少した。微細構造学的にも、線維間密度の低下を支持する像が確認された。以上の結果より、細胞伸展刺激により発現が促進された fibulin-5 はオキシタラン線維束の凝集に寄与している可能性が示唆された。

□学術口演２

口腔顎顔面に対する不適切な外力についての一考察
－“歯ぎしり、噛みしめ”と“骨隆起の形態、咬耗”の関係について－

土持矯正歯科医院（宮崎）

土持　正

歯ぎしり、噛みしめは口腔顎顔面に対する不適切な外力の一つであり、矯正治療の難易度を高くし治療期間の延長化につながり、さらに後戻りの大きな原因でもある。咬耗だけでなく口蓋隆起や舌側隆起などの骨隆起の原因でもあり、歯ぎしり、噛みしめを含む口腔顎顔面に対する不適切な外力は可能な限り矯正治療前に改善しておくことが望ましい。

口腔顎顔面に対する不適切な外力は歯列弓、顎骨、顎関節に単独あるいは複数で症状を呈し、それぞれ不正咬合、顎変形症、顎関節症と診断される。口腔顎顔面に対する不適切な外力の一つは口腔の機能である咀嚼、発音、嚥下時に舌や口唇を含む咀嚼筋群、口腔周囲筋群などで発生するもので、もう一つがほおづえ、睡眠態癖、歯ぎしり、噛みしめで発生するものの２つである。

これらの不適切な外力の中で、片側咀嚼、ほおづえ、睡眠態癖、歯ぎしり、噛みしめについては外力の種類とその症状の関係、その改善方法について覚醒時と睡眠時の２つにわけ報告してきた。自分の意志で改善できる可能性の高い覚醒時の外力に比べ、睡眠態癖、歯ぎしり、噛みしめなどの自分の意志で改善することが不可能である睡眠時の外力については自己催眠療法、カウンセリング療法および抗不安薬の投与をおこなう心身医学療法を行ってきた。さらに、歯ぎしりは中枢神経系、噛みしめは末梢神経系であると言われており、それらの症状により治療方法の選択を行う必要があると考えられる。歯ぎしり、噛みしめと口蓋隆起や舌側隆起などの骨隆起の形態、症状の関係については明確に報告されていない。

今回、骨隆起の形態や咬耗の状態から歯ぎしり、噛みしめによって生じる力の方向や量を推測できることがわかったので報告する。

□学術口演３

異なる硬さのガム咀嚼時の咬筋内酸素動態と顎運動軌跡の解析

福岡歯科大学成長発達歯学講座矯正歯科学分野

吉田　智治、石川　博之、吉田　憲生、久永　豊

【目的】

食物の硬さと咀嚼運動の関係については多くの研究がなされているが、筋肉における酸素動態や血流動態の変化に関しては知られていない。本研究では、硬さの異なるガム咀嚼において、咬筋内酸素動態と顎運動軌跡を分析し、さらに筋疲労の発現について検討した。

【資料および方法】

顎口腔系に異常を認めない成人男性の正常咬合者 23 名を被験者とし、習慣性咀嚼側において 1.25 ストローク/秒の咀嚼リズムで、３種類のガム（破断応力 4.3×104N/㎡：以下Ｇ１、5.67×104N/㎡：以下Ｇ２、13.8×104N/㎡：以下Ｇ３）を 80 秒間咀嚼させた。咀嚼開始前 90 秒から咬筋内酸素飽和度を近赤外分光法組織オキシメータにより測定した。同時に咀嚼時の顎運動軌跡を K6 Diagnostic System により記録し、最大開口量、最大前後方移動量、最大側方移動量、最大開口速度、および最大閉口速度の５項目を算出した。

【結果】

すべての被験者で、Ｇ１咀嚼時では酸素飽和度に変化を認めなかった。Ｇ３咀嚼時では酸素飽和度は咀嚼開始から急速に減少し、その後ほぼ一定となる屈曲点を認め、咀嚼終了後に増加した。Ｇ２咀嚼時では、酸素飽和度に変化を認めなかったもの 10 名（以下グループ１）、屈曲点の出現を認めたもの 13 名（以下グループ２）に分かれた。顎運動軌跡の測定において、グループ１では、Ｇ３咀嚼時において、Ｇ１咀嚼時に比べて５項目すべてで有意に大きな値を示し、またＧ２咀嚼時との比較では、最大側方移動量を除く４項目で有意に大きな値を示した。グループ２では、Ｇ２、Ｇ３咀嚼時において、Ｇ１咀嚼時と比べてすべての項目で有意に大きな値を示した。

【考察および結論】

ガムの硬さの増加により、咀嚼中に速筋線維の無酸素的エネルギー代謝が開始し、咀嚼を持続することで咬筋に筋疲労が生じること、また筋疲労の生じやすさには個体差があることが示唆された。

□学術口演４

地域医療連携と開放型病床・外来

医療法人伊東会 伊東歯科医院[1]　顎・顔面・歯列矯正センター[2]　いとう歯科医院[3]（熊本）

濱田　佑輔[1]、伊東　隆三[2]、國芳　秀晴[1]、伊東　隆利[1]、伊東　泰蔵[3]

熊本県の歯科医療は、県下に 824 の無床診療所が開設されており、県民、市民の歯科医療に取り組んでいるが、入院を必要とするような困難な歯科治療（2 次医療）を行える歯科施設が少ないのが現状である。そこで当院では地域歯科医療の中核として連携歯科医と共同診療が行える開放型病床を設置し、さらに歯科医師、パラデンタルスタッフ、看護師等の研修機関としての役割機能をもつ臨床研修歯科施設作りを行っている。

かねてから、当院ではかかりつけ歯科医の先生方から紹介された患者の入院や外来処置に対し、先生方との連携診療を行ってきた。

一方、厚生労働省が推進している連携医療とは、単に患者を病院に紹介することではなく、病院の歯科医師と紹介元の連携歯科医とが共同診療を行うこととなっている。

開放型病床・外来とは当歯科医院の施設・機能の一部を連携歯科医の先生方に開放し、当院の歯科医と共同して診療、研究又は研修のために利用していただくものである。このシステムは患者・連携歯科医と当院の歯科医が三者一体で治療に取り組むことから患者中心の治療を行うことになり、患者へのより良い治療を提供できるものと考えている。

このように病診連携、病病連携を行うことは、医療機関が互いに連携、協働することによって、一歯科施設では不可能な「地域完結型医療」が可能となる。

今回は、当院における連携医療、開放型病床による共同診療の実態について報告する。

□学術口演5

伊東歯科医院における顎矯正手術症例の検討

医療法人伊東会 伊東歯科医院[1]　顎・顔面・歯列矯正センター[2]（熊本）

竹中　誠一郎[1]、井原　功一郎[1]、川鍋　仁[1]、市川　和弘[2]、伊東　隆三[2]、伊東　隆利[1]

【目的】

伊東歯科医院は、熊本市で1975年から有床歯科医療機関として口腔外科診療に積極的に取り組み地域医療に貢献してきた。今回、1975年から2008年10月までに行った1104例の顎矯正手術の臨床統計について報告する。

【症例および方法】

検討項目としては、1. 年次別症例数の推移、2. 年齢および性別分布、3. 紹介元の内訳、4. 患者の地域別分布、5. 臨床診断名内訳、6. 手術延べ数内訳、7. 術式別手術時間、8. 合併症について行った。

【結果】

1. 年次別症例数は、5年毎の推移をみると増加傾向であった。2. 年齢・性別分布では20歳前後が最も多く、女性が大半を占めていた。3. 紹介元は、当院の顎・顔面・矯正センターが66%で、矯正専門医が21%、一般歯科医院が13%であった。4. 患者分布は、熊本市内が55%、熊本県内が28%、九州県内が13%であった。5. 臨床診断名内訳では、骨格性下顎前突症が85%、骨格性上顎前突が5%であった。6. 手術延べ数の内訳では、下顎枝矢状分割術が最も多く951例、Le Fort I型骨切り術が37例、Corticotomy、Backward distraction osteogenesisが20例、オトガイ形成術が15例であった。7. 平均手術時間は、下顎枝矢状分割術で2時間50分、Le Fort I型骨切り術と下顎枝矢状分割術の組み合わせで約4時間15分であった。8. 合併症として三叉神経知覚異常、異常骨折、唾液瘻が認められた。

【結論】

約33年間で1104症例を経験した。不正咬合では下顎前突症が最も多く、術式では下顎枝矢状分割術が最も多かった。手術時間は経年的に短くなり、術後の麻痺等の合併症の発現も少なくなる傾向にあった。今後も顎矯正手術を通して、よりよい方法を検討していきたい。

□学術口演 6

下顎前方移動術後に顎間固定でなく、light guiding elastics による functional training を行った high-angle Class II 症例の短期術後経過

大分岡病院マキシロフェイシャルユニット[1]　おおつる歯科・矯正歯科[2]
兼子矯正歯科クリニック[3]　宇佐矯正歯科クリニック[4]　矯正歯科スマイルクリニック[5](大分)

小椋　幹記[1]、古川　雅英[1]、松本　有史[1]、大津留　康行[2]、兼子　宏一[3]、松成　篤[4]、曽根崎　壽[5]

【緒　言】

成人の下顎後退による骨格性 Class II 症例の治療の選択肢として、下顎枝矢状分割法（SSRO）による下顎前方移動が行われている。下顎前方移動後には、ワイヤーを用いた顎間固定による開口制限が一般に行われていて、患者に不便を強いている。一方、SSRO による下顎後方移動術後に開口制限を行わなくても安定性に違いがないとされていて、開口制限をして、術後の不便を強いらないことが提唱されている。このことから、下顎前方移動術後に開口制限をしなくても、術後の安定が得られると考えられる。当院でも術後に開口制限をせず、手術の翌日から徐々に食事をし、light guiding elastics による functional training を行っている。このような術後管理を行った Class II 症例の下顎前方移動術後の短期術後経過について検討した。

【対象と方法】

対象は、大分岡病院マキシロフェイシャルユニットで両側 SSRO による下顎前方移動術を行った骨格性 Class II 症例のうち、術前（T1）、術後（T2）と術後 6～9 か月（T3）の 3 時点の側面頭部 X 線規格写真（セファロ）の揃っている 4 症例である。術前後の歯科矯正治療は 3 矯正歯科医院で行った。すべて女性で、年齢は 17.1 歳～48.6 歳、平均 25.4 歳であった。術前の ANB 角は 6.9°～10.3°、平均 8.6°、下顎下縁平面角（SN 基準）は 43.6° から 71.1°、平均 55.7° であった。3 時点のセファロで、SN 平面を基にした座標軸を設定し、下顎の変化を調べた。

【結果と考察】

下顎歯槽基底部（B）は、T1-T2 で 4.3～7.5mm 前方移動し、T2-T3 で 0.1～4.2 mm 後方移動していた。オトガイ（Pog）は水平方向に、T1-T2 で 4.7～6.0 mm 前方移動し、T2-T3 で 1.4～5.3 mm 後方移動していて、B 点の変化より大きかった。術後に後方移動の大きかった 1 症例を除けば、T2-T3 の T1-T2 に対する比率の平均は、B で 16.5%、Pog で 30.6%で、Mobarak ら（2001）の high-angle 症例の術後変化と同程度であった。後戻りの大きかった 1 症例では、術前に圧下した上顎大臼歯が手術後に後戻りして下顎が後方に回転していた。

【結　論】

High-angle Class II 症例に対する下顎前方移動術後に顎間固定でなく、light guiding elastics による functional training を行なった場合にも、これが特に短期間の大きな後戻りにはつながらないと考えられた。

□学術口演７

下顎後退症に対する手術前後における安静時およびスマイル時の口唇形態変化について

九州大学大学院歯学研究院口腔保健推進学講座[1]
九州大学大学院歯学府口腔保健推進学講座[2]

北原　亨[1]、ラフィーク　イスラム[2]、名方　俊介[1]

【目的】

顎変形症治療は、形態的機能的に調和の取れた、骨格、歯牙歯槽硬組織および軟組織の獲得を目的としており、臨床における評価は、安静時のみならず機能時における評価を考慮する必要があると考えられる。

アングルⅡ級不正咬合患者の治療前後における、安静時ならびにスマイル時口唇形態の定量評価を試みたので報告する。

【資料および方法】

九州大学倫理委員会の認可取得し、被験者には研究の趣旨を説明した上同意を得た、下顎後退症状傾向を有する10名の顎変形症治療群と、30名の正常咬合を有する対照群を用いた。治療群のうち6名に下顎枝矢状分割術、4名にLeFort Ⅰ型骨切り術と下顎枝矢状分割術および頤形成術を併用した。治療の前後に、側方頭部Ｘ線規格写真と正面顔面規格写真の資料採得を行った。規格写真に関して、安静時とスマイル時の 2 種類の撮影を行いトレース後、鼻下点を原点とし、左右瞳孔点を通る直線をＸ軸、鼻下点を通りＸ軸に直交する直線をＹ軸とする座標系を設定した。顔面外形線上と上下口唇線上に35点の計測点の設置し、座標値を求め口唇データの定量化を行い、治療前後および対照群計測値と比較した。

【結果および考察】

正面顔面規格写真における評価では、治療群は治療前安静時、上下口唇計測点は対照群と比較して下方に位置していた。下口唇は治療前スマイル時に下方への動きが顕著であった。一方、下顎前方移動術後の治療後スマイル時上下口唇には、治療前の傾向の改善は認められなかった。

【結論】

下顎後退傾向を有するアングルⅡ級不正咬合患者に対して、下顎前方移動術が施行される機会は多い。今回治療群の側方頭部Ｘ線規格写真分析における十分な治療効果は認められておらず、正面顔面規格写真分析における、安静時およびスマイル時の上下口唇の顕著な形態変化も認められなかった。

□学術口演8

脳性麻痺による顎顔面形態の変形と矯正治療

(医)雪ノ聖母会聖マリア病院矯正歯科（福岡）

森下　格

【緒言】

脳性麻痺（Cerebral palsy）は、受精から生後4週までに何らかの原因で受けた脳の損傷による運動機能障害として定義されている。乳児1000人につき2〜4人の割合で起こるといわれ、痙性型、舞踏病アテトーシス型、運動失調型、混合型に分類される。発語に関係する筋機能も損なわれるため言語障害を認め、脳の非運動野での損傷を併発すると精神発達遅滞、行動障害、視力障害、聴力障害、てんかんなどがおこる。

聖マリア病院矯正歯科において数例であるが矯正相談を希望する脳性麻痺者を経験したので、その一例について形態的特徴と臨床の実際について報告する。

【症例】

初診時年齢19歳11か月の女性。「歯を磨きにくい」が家族の主訴であった。脳性麻痺から両側先天性内半足（術後）、側彎症、摂食機能障害、構音障害、慢性呼吸不全を認めた。歩行・自立できず車椅子で生活し、経鼻栄養注入だったが17歳より一部ミキサー食へ切り替えた。この頃から歯肉の炎症が進行し口臭が悪化した。口腔内所見は上顎において重度の叢生、歯列狭窄、口蓋粘膜の肥厚を認め、下顎臼歯部の狭窄、前歯（IMPA51°）および大臼歯の舌側傾斜と低位舌があり、開咬を呈していた。日常生活において口は常に半開きであり、口唇圧亢進状態であった。骨格的には顔面幅径と前後径が狭く、垂直的には長顔であった。下顎角は158°と大きく咬筋活動の低下を示唆した。

【治療】

本人の意思確認ができないため家族の意思を尊重し、介護する立場から歯磨きを容易にする歯並びを目標とした。食事の方法が変わって食渣が口腔内に残ることで誤嚥性肺炎の原因とならないよう上顎の叢生を減らし下顎臼歯を整直することとし、上顎第2小臼歯の抜歯を小児歯科に依頼し、下顎はリンガルアーチにて臼歯部を側方へ傾斜させた。その結果、口腔内の清掃性を向上させることができた。開咬は改善していない。

□学術口演 9

模擬的歯列弓拡大方法の違いによる口腔周囲筋圧の比較

福岡歯科大学成長発達歯学講座矯正歯科学分野

長谷川　綾、酒井　幸子、石川　博之

【目的】

今回我々は、歯列弓を模擬的に前方に拡大、側方に拡大およびそれらを同時に行った場合を想定し、個々の歯に加わる口唇圧、頬圧を比較検討したので報告する。

【資料および方法】

対象は、上下顎の大臼歯関係がアングルⅠ級、前歯部被蓋が正常で、著しい叢生や歯列空隙がなく、かつ矯正治療の既往がない成人正常咬合者 5 名（男性 3 名、女性 2 名、平均年齢 27.8 歳）とした。

各被験者に上顎前歯から臼歯までを覆うシーネ（厚さ 0.7mm）を作製し、両側中切歯、犬歯および第一大臼歯の歯頚部に水圧式圧力計測法のセンサー部であるカテーテルを接着性シリコンにて固定した。また、上記と同様の方法で模擬的に 3.0 ㎜拡大を行った状態の計測装置を作製した。装置は歯列弓全体を同時拡大した場合と前方・側方に分けて部分拡大した場合の 2 通りを作製した。それぞれ計測装置を装着後、安静状態での口腔周囲筋圧をサンプリング周波数 100Hz で 60 秒間計測し、その平均値を算出した。

【結果および考察】

厚さ 3.0mm の各歯における圧力は同時拡大の場合、中切歯 2.70g/cm^2、犬歯 5.04 g/cm^2、第一大臼歯 1.58 g/cm^{2}であった。また部分拡大の場合、中切歯 2.77g/cm^2、犬歯 5.63 g/cm^2、第一大臼歯 1.81 g/cm^{2}であった。厚さ 0.7 から 3.0 ㎜までの圧力増加量は同時拡大の場合、中切歯 0.91g/cm^2、犬歯 0.62 g/cm^2、第一大臼歯 0.53 g/cm^{2}であった。また部分拡大の場合、中切歯 1.10g/cm^2、犬歯 1.06 g/cm^2、第一大臼歯 0.87 g/cm^{2}であった。各歯において同時拡大と部分拡大による圧力増加量の比較を行ったところ、犬歯、第一大臼歯では同時拡大で有意に小さい値が示された。

【結論】

側方拡大を前方拡大とともに行った場合は、同じ拡大量の側方拡大単独に比べて口腔周囲筋圧の増加が少なくなることが示唆された。

□学術口演 10

埋伏歯を伴う歯列不正を包括的治療（矯正・歯牙移植等）で対応した症例

フジタ歯科医院（福岡）

藤田　勝也

【目的】

埋伏歯を本来ある位置に戻し理想的な歯列と咬合をつくること

【症例】

初診年月日　平成 16 年 5 月 27 日

初診時年齢　12 歳 4 か月

部位　左上３転移埋伏・左上５骨性埋伏・アングル I 級叢生

使用方法　マルチブラケット・歯牙移植・再植等

移植・再植部位　左上３

【まとめ】

当初は矯正治療のみで、埋伏歯を伴う歯列不正を治そうと試みたが、左上３の埋伏に関しては無理だったので外科的に埋伏歯の位置を移動させ、延出を試みながら歯列と咬合を作っていった。しかし予期せぬ事態が起こり苦労することになったが、最終的にはほぼ理想通りの結果をうることができた。その経過を報告したい。

□学術口演 11

成人の上下顎前突症例に対するインプラントアンカーを用いた矯正治療と従来の矯正治療の効果の比較

鹿児島大学大学院医歯学総合研究科顎顔面育成学分野[1]
小山矯正歯科クリニック[2]
東北大学大学院歯学研究科顎口腔矯正学分野[3]

飯野　祥一朗[1]、小山　勲男[2]、平良　幸治[1]、戸川　玲奈[1]、窪田　健司[1]、
山本　照子[3]、宮脇　正一[1]

【目的】

インプラントアンカーは、矯正力に対する絶対的な固定源になることが報告されている。しかし、そのインプラントアンカーの効果と従来の矯正治療の効果を統計学的に比較した報告は少ない。本研究は、成人の上下顎前突症例に対するインプラントアンカーを用いた矯正治療と従来の矯正治療の効果の違いについて比較検討することを目的とする。

【対象と方法】

上顎歯列において最大の固定が必要な成人の上下顎前突症例で、インプラントアンカーを用いたエッジワイズ治療を行った 14 名（インプラント群）、ストレートプルタイプヘッドギアと顎間ゴムを用いたエッジワイズ治療を行った 14 名（従来群）を対象とした。すべての症例において矯正治療前後の側面頭部 X 線規格写真の透写図を作成し、骨格性と歯性の変化を群間で統計学的に比較した。

【結果と考察】

従来群における上顎第一大臼歯の近心移動量は、インプラント群に比べて有意に大きかった。インプラント群では、下顎第一大臼歯の近心移動によって下顎骨が反時計回りに回転していた。一方従来群では、上顎中切歯および第一大臼歯の挺出によって下顎骨が時計回りに回転していた。

【結論】

本研究の結果から、インプラントアンカーを用いたエッジワイズ治療はストレートプルタイプヘッドギアと顎間ゴムを用いた従来のエッジワイズ治療に比べ、特にハイアングル症例に対して有効であることが示唆された。

□学術口演 12

効率的な抜歯空隙閉鎖方法とその力学的考察

長崎大学大学院医歯薬学総合研究科歯科矯正学分野

古賀　義之、内海　大、富永　淳也、松尾　恭子、森田　幸子、吉田　教明

【目的】

矯正歯科臨床において、マルチブラケット装置が広く利用されているが、その治療の中でも抜歯空隙閉鎖に要する時間は、全治療期間の中でも大きな割合を占める。通常、抜歯空隙を閉鎖する方法としては、ループメカニクスとスライディングメカニクスの 2 種類があり、前者がフリクションフリーメカニクスであり、後者はフリクションメカニクスである。この両者ともに欠点があり、ループメカニクスでは空隙の部分で歯列が折れやすく、スライディングメカニクスでは、フリクションにより空隙閉鎖に時間がかかる。

そこで今回は、われわれが利用している、歯列が折れにくくフリクションが少ないシステムを、若干の力学的考察を加えて報告する。

【空隙閉鎖システム】

形状：牽引方法としてはクロージングループをブラケットはシングルスロットのものを利用する。ループの位置は、閉鎖すべき空隙の場所ではなく、それから 1 歯分前方にずらした位置に配置する。例えば上顎第一小臼歯抜歯空隙を閉鎖する場合、ループの位置は側切歯と犬歯の間に配置する。

【力学的特徴】

本システムでは、空隙を閉鎖する際にフリクションがあるのは上記条件では犬歯 1 歯のみで、スライディングメカニクスの３歯に比較して少ない。また、空隙の部分にループが存在しないことから、従来のループメカニクスよりは空隙部分で歯列が折れにくくなっている。さらに、シングルスロットのブラケットを利用することで、ブラケット間距離を大きくできるため、フリクションに影響を及ぼすブラケットスロットでの垂直力を減少させることができる。

【まとめ】

本システムは、従来からの空隙閉鎖システムの欠点を補う特徴を持っているが、１歯分のフリクションであってもそれが大きくなれば空隙を閉鎖することはできない。つまり重要なのは１歯のコントロール方法であり、それが可能であれば矯正臨床上有効な方法になりうると考えられる。

［抄　録］

学　術　展　示

2月21日(土)　12:30～17:00

2月22日(日)　9:30～13:00

質疑応答　2月21日(土)　16:00～16:40

学術展示１～学術展示27

□学術展示 1

質問紙を用いた小児の睡眠障害実態調査

鹿児島大学大学院医歯学総合研究科発生発達成育学講座歯科矯正学分野[1]
鹿児島大学大学院医歯学総合研究科発生発達成育学講座小児歯科学分野[2]

水溜　美香[1]、坂口　勝義[1]、大牟禮　治人[1]、前田　綾[1]、戸川　玲奈[1]、及川　紀佳子[1]、高田　寛子[1]、兼松　恭子[1]、齊藤　陽子[1]、永田　順子[1]、岩崎　智憲[2]、山崎　要一[2]、宮脇　正一[1]

【目的】

小児における睡眠障害について、上気道感染症、学習困難、いびき、過度の疲労感、寝つきが悪い、夢遊病、悪夢、夜尿などが原因としてあげられている。しかし、患児自ら訴えることが少なく、保護者がこれらの事に関して病院を受診させて初めて睡眠障害として顕在化することが多いため、実態が十分明らかにされていない。そこで本研究では、小児の睡眠障害について質問紙を用いた実態調査を行ったので報告する。

【対象と方法】

鹿児島市内の小学 1 年生から 6 年生、156 名を対象とした。本研究の趣旨を説明し、調査に同意した児童と保護者に対して、耳鼻咽喉症状、歯列・咬合、口腔習癖、顎関節症状、消化器症状、ならびに日中の活動中の眠気については Pediatric daytime sleepiness scale(PDSS)、睡眠状態と環境については Sleep disturbance scale for children(SDSC)を用いてアンケート方式で調査を行った。得られた調査結果から SDSC の合計値を元に 35 以上の睡眠に異常を示した群（睡眠障害群）と 34 以下の正常群に分け、統計学的比較を行った。

【結果と考察】

睡眠障害群は 75 名、正常群は 75 名であり、小児の一般集団において睡眠障害を訴える者が半数にのぼるということが示唆された。睡眠障害群は PDSS については、合計値と個別の項目の内、授業中に眠くなる、日中にしっかりと起きていない、日中に疲れたと思うことやイライラすることがある、SDSC の個別の項目は全てにおいて、その他の項目では、睡眠時にいびきをかく、寝る時間は自分できめる等の項目に加え、食後におなかのあたりが気持ち悪い、げっぷなどの胃食道酸逆流の症状を示唆する項目が有意に多かった。

【結論】

小児の睡眠障害は消化器症状、いびき、ストレス、睡眠環境と関連することが示唆された。

□学術展示２

成人女性正常咬合者の鼻腔通気度と顎顔面形態の関連

九州大学大学院歯学研究院口腔保健推進学講座

星野　慶弘、北原　亨、名方　俊介

【目的】

Angle が上顎歯列弓の狭窄と上顎歯列の前突をもつ II 級１類不正咬合には、口呼吸が伴うと指摘して以来、鼻呼吸障害と顎顔面の形態の関係を調べた研究は多く存在する。一方、口呼吸を伴う開咬者は、口輪筋が緊張し上下前歯が舌側に傾斜して下顎前突傾向を示したとの報告もあり、鼻呼吸障害が顎顔面に与える影響に関して一定の見解が示されていない。

今回、成人女性正常咬合者を調べることで、正常咬合者の鼻腔通気抵抗の大きさと顎顔面形態との関連について検討した。

【方法】

九州大学歯学研究院倫理委員会の許可のもと、研究の主旨を説明し同意の得られた正常咬合を有する成人女性 30 名（平均年齢 19.7 歳）を対象とした。資料は、鼻腔通気度測定、側面頭部 X 線規格写真（側面セファロ）による気道面積および距離計測を行った。また、視診問診と併せて耳鼻咽喉科医の指導のもとに作成した通気に関するアンケート調査を行った。

【結果】

アンケート結果より、鼻詰まりを自覚している者は全体の 66.7%で、その中でも特に強く自覚しているものは 6.7%存在した。鼻呼吸を苦しいと強く自覚しているものも 3.3%存在した。また、よく口を開けていると強く自覚しているものは 13.3%存在した。

面積計測において、鼻腔面積、上咽頭腔面積と鼻腔通気度計測の相関関係は、呼気抵抗、吸気抵抗ともに負の相関を示した。また、距離計測では、咽頭鼻部前後径と鼻腔通気度計測において、呼気抵抗、吸気抵抗ともに負の相関を示した。

【考察】

AngleII 級１類不正咬合や口呼吸患者でない正常咬合者の中にも、鼻閉を感じているものが存在していた。また、鼻腔抵抗値が高値を示したにもかかわらず、鼻閉感の自覚のない偽陰性のものが存在していた。

顎顔面形態において、鼻腔面積及び上咽頭腔面積が大きいもの、また、咽頭鼻部前後径の長いものは鼻腔の吸気、呼気抵抗は小さくなる傾向が示された。

□学術展示 3

CLP 患者に対する Cone-beam CT を用いた気道および顎顔面骨格形態の三次元的分析

九州大学大学院歯学府口腔保健推進学講座咬合再建制御学分野[1]
九州大学大学院歯学研究院口腔保健推進学講座咬合再建制御学分野[2]
カノミ矯正・小児歯科クリニック[3]（兵庫）

吉原　真理子[1]、寺嶋　雅彦[2]、柳田　奈津美[1]、嘉ノ海　龍三[3]、因　絵美子[1]、
遠藤　みずき[1]、大関　加奈子[1]、中島　昭彦[2]、名方　俊介[2]

【目的】

近年、気道と顎顔面形態との関連に関心が高まるにつれ、気道形態を分析することの重要性が唱えられている。歯科領域においては、被曝線量が低い cone-beam Computed Tomography (以下、CBCT)が急速に普及し、三次元的な分析が種々行われるようになってきた。そこで本研究においては唇顎口蓋裂患者(以下、CLP 患者)の気道と顎顔面形態の三次元的な分析を行い、その関連性について調査したので報告する。

【資料および方法】

歯科矯正治療を目的にカノミ矯正・小児歯科クリニック(兵庫)に来院し、CBCT を撮影した 9～12 歳の先天性疾患を有さない患者および CLP 患者をそれぞれ資料とした。得られた DICOM 形式のデータについては当講座所有の三次元画像構築ソフト(VGStudioMax1.2)を用いて顎顔面骨格および気道形態を抽出し、三次元画像を構築した。得られたデータは三次元画像解析ソフト(３D-Rugle5)に転送した後、左右眼窩下点と左右骨外耳道上縁点を用いて座標系の設定を行い、FH 平面を基準平面とした気道の水平断像における前後径、幅径、断面積および体積をそれぞれ計測した。また、顎顔面骨格に関しては距離計測および角度計測を行った。

【結果および考察】

CLP 患者の中咽頭上部は、疾患を有さない患者より有意に大きい傾向にあり、 これは CLP 患者が持つ気道形態の特徴によると考えられた。CBCT 画像を用いることで頭部Ｘ線規格写真を用いた二次元的な分析では十分に評価することが難しい顎顔面骨格および気道形態の関連性を三次元的に分析することが可能であった。また、CLP 患者と先天性疾患を有さない患者の顎顔面骨格および気道形態を比較することで気道の開存状態が骨格に及ぼす影響について評価することが出来た。さらに、今後は症例数を増やすことで、様々な年齢群における CLP 患者の気道と骨格形態の関連について、さらに詳細な検討を行っていく予定である。

□学術展示４

顎変形症患者の年代的な口腔環境の変化

医療法人伊東会 伊東歯科医院 顎・顔面・歯列矯正センター[1]　いとう歯科医院[2]（熊本）

柴田　麻衣子[1]、関　さをり[1]、今村　はるか[1]、永田　朋子[1]、矢田　美幸[1]、福田　美香[2]

【目的】

わが国においては、21 世紀における国民健康づくり運動（健康日本 21）を提唱し、健康づくりを推進している。健康づくりの基礎であるバランスのとれた食生活を維持するために歯や口の機能を保持することは重要である。熊本県歯科保健医療計画書の平成 19 年歯科疾患の状況によると、80 歳の歯の平均保有数は 10.7 本であり、20 本以上の歯を保有している人の割合は 19.3%と報告されている。この調査は一般県民を対象としたデータである。これまで、不正咬合患者を対象とした調査は少ないが、8020 達成者あるいは候補者の調査では反対咬合や開咬の者はいなかったとの報告がある。

そこで今回、反対咬合と開咬患者の中で、骨格系の不正が著しい顎変形症患者について口腔内環境の年代別変化について調査し、将来的に 8020 が達成可能かについて推測した。

【対象】

対象は、Angle I 級、Angle II 級、Angle III 級、開咬の患者で、それぞれ 20～50 歳台、各 12 名について調査を行った。調査項目は歯周病の程度、カリエスの有無、補綴処置歯数、喪失歯数である。

【結果】

各群とも増齢に伴い歯周病、補綴処置歯が増える傾向にあった。Angle I 級患者に比べ、顎変形症患者は補綴処置数が増加傾向にあり、開咬および開咬を伴う Angle II 級、Angle III 級患者では増齢的に臼歯部の崩壊・喪失歯数の増加が著明に認められた。

【考察とまとめ】

今回の調査で、顎変形症患者は Angle I 級患者に比べ年代があがるにつれて補綴処置数や喪失歯数が増加傾向にあることがわかった。開咬を伴う Angle II 級や Angle III 級患者の場合、年代が上がるに従い臼歯部の咬合負担過重により臼歯部の崩壊が進行し 8020 を達成することが困難であることが推測された。このことから顎変形症患者では骨格的な不正を早期に改善し、口腔環境を正しく維持することにより 8020 を達成することが可能となり QOL の向上につながるものと考えられた。

□学術展示５

長崎大学における下顎枝垂直骨切り術（IVRO）による外科矯正の術後管理について

長崎大学大学院医歯薬学総合研究科医療科学専攻展開医療科学講座歯科矯正学分野

北浦　英樹、吉松　昌子、藤村　裕治、小原　悠、江口　俊子、田崎　春奈、森田　幸子、吉田　教明

【緒言】

以前より、骨格性下顎前突に対する手術としては下顎枝矢状分割術（SSRO）が主流であった。しかしながら、SSRO には多くの利点があるものの、術後の下唇知覚麻痺を発症する割合が多いことや手術操作が複雑で出血量が少なくないなどの欠点もある。近年、手術操作が比較的簡単で下唇知覚麻痺も非常に少ない下顎枝垂直骨切り術（IVRO）が用いられるようになってきた。IVRO は切断した下顎の骨片を固定しないため、下顎を目的の位置に安定させるためには咬合の術後管理が非常に重要となる。本報告では長崎大学における IVRO の術後管理について紹介する。

【方法】

手術後 1 日目に X 線写真において顎関節のサギングが無いことを確認後、術中使用したシーネを上顎の歯にスーパーボンドで固定し、さらに上顎ワイヤーに結紮し固定する。術後 2-3 日まで結紮線で顎間固定を行う。術後 4-5 日目に結紮線をはずしエラスティックでの顎間固定にする。術後 5 日目より日中はエラスティックを II 級気味に 5 本程度使用し、朝、昼、夜に開口訓練を行う。就寝中はエラスティックの本数を増やし顎間固定をする。エラスティックの着脱は患者が行い、術後 2-3 週で退院する。術後 1 ヶ月間はスプリントを固定したままにしておく。術後 1 ヶ月目からスプリントを可撤式にし、使用時間を 1 日に 2 時間ずつ 1 週間かけて減らし、10 時間／日の使用にする。その間、日中は同様にエラスティックを使用し開口訓練を行い、就寝中は本数を増やし顎間固定をする。1 ヶ月間この状態にし、術後 2 ヶ月目から通常の術後矯正治療に入る。

【結果・考察】

IVRO での予後は術後管理が重要であるといわれている。現在までに、顎関節に症状が現れた症例もなく良好な咬合状態が得られている。しかしながら、スプリントの固定期間中に上顎前歯部が白濁するなどの問題も出てきており、今後さらなる改善が必要と考えている。

□学術展示 6

自己組織化マップを用いた骨格性下顎前突患者側貌形態の分類

福岡歯科大学成長発達歯学講座矯正歯科学分野

井上　知加予、玉置　幸雄、石川　博之

【目的】

骨格性下顎前突患者の外科的矯正治療では、初診時に軟組織側貌形態の評価を行い、治療目標や術式を決定する。しかし、軟組織側貌形態のバリエーションは多く、個体に合った治療計画を作成するため、初診時に見られる側貌形態のパターンを明確に識別する必要がある。

本研究では、自己組織化マップ（SOM）を用い、外科的矯正治療を必要とする骨格性下顎前突患者の初診時軟組織側貌形態を分類し、側貌形態のパターンを視覚化することを目的とした。

【資料および方法】

外科的矯正治療を行った成人女性 40 名（BMI25 未満）の初診時における側面頭部X線規格写真を資料とした。これらの資料から、軟組織側貌形態を代表とする 55 計測点の座標値を得て SOM への入力データとし、反復学習によりマップ作成した。また、マップを構成するユニットの情報を視覚的に再構成した。さらに、矯正単独治療を行い、術後の歯軸と骨格に問題の無い成人女性の軟組織側貌形態をもとに基準形態を作成し、再構成された形態との比較を行った。

【結果および考察】

3×3 ユニットを用いたマップの 1 万回の学習結果から、9 パターンの初診時側貌形態の輪郭線が再構成された。各パターンと基準形態との比較では、オトガイ前後的位置、下唇の翻転、下顔面高、鼻の高さの違いが組み合わさっており、初診時のオトガイや上下口唇の突出感には多様性があるものと考えられた。

【結論】

SOM により、骨格性下顎前突患者の外科的矯正治療の初診時の軟組織側貌形態を分類し、視覚化することで、複数のパターンを用いた初診時側貌形態の分類を行える可能性が示唆された。

□学術展示７

晩期成長の認められた若年患者における下顎骨後方移動術後の顎顔面形態の変化

鹿児島大学大学院医歯学総合研究科発生発達成育学講座歯科矯正学分野[1]
鹿児島大学大学院医歯学総合研究科顎顔面機能再建学講座顎顔面疾患制御学分野[2]

岡本　敦子[1]、永田　順子[1]、兼松　恭子[1]、斉藤　陽子[1]、友成　博[1]、飯野　祥一朗[1]、杉原　一正[2]、宮脇　正一[1]

【目的】

社会的な理由等により成長終了以前の若年患者に外科的矯正治療が行われる場合があるが、術後の顎顔面形態への影響を調べた研究は少ない。そこで本研究では、骨格性下顎前突症患者のうち下顎骨の成長終了以前の若年患者に下顎枝矢状分割術（BSSO）を行った症例において、術後の顎顔面形態の変化を調べたので報告する。

【資料及び方法】

対象は、2006 年までの 27 年間に BSSO 適応の骨格性下顎前突と診断された、先天異常、顔面非対称及び開咬を伴わない女性患者で、当院口腔外科で BSSO と舌縮小術を施行した 42 症例とした。20 歳未満の若年患者で手術直前に下顎骨の成長が認められた 20 名を若年群（15-19 歳、 平均 17.1 歳）、20 歳以上で手術直前に成長が全くなかった 22 名を成人群（20-50 歳、 平均 27.5 歳）とした。MB 治療開始直前、手術直前、手術直後、術後半年以上経過後、術後 1 年以上経過後の頭部 X 線規格写真分析値から、手術前後の顎顔面形態の変化について統計学的に比較検討した。

【結果および考察】

若年群では、術前 1 年間に下顎骨長（Cd-Gn）が平均約 1.7 ㎜増大していた。術前の顎顔面形態には、両群間で有意差を認めなかった。両群とも手術直後は、下顎骨が時計回りに回転しながら後方へ移動した。移動の量と方向は両群間で有意差を認めなかった。術後 1 年以上経過後では、両群とも手術直後に比べて下顎骨が反時計回りに回転しながらオトガイが前方へ移動して下顎骨長が増大しており、増大量は若年群で有意に大きかった。しかし、頭部 X 線規格写真の計測値は両群とも標準範囲内で、良好な顔貌と咬合を呈していた。

【結論】

晩期成長の認められた若年患者では、術後において顎顔面形態は標準値を保っていたが下顎骨長の増大量が大きいことが示唆された。

□学術展示８

下顎骨切りによる下顎骨の回転とその安定性について

長崎大学大学院医歯薬学総合研究科医療科学専攻展開医療科学講座歯科矯正学分野

藤村　裕治、北浦　英樹、吉松　昌子、田埼　春奈、小原　悠、吉田　教明

【緒言】

矯正歯科臨床において著しい骨格的不調和が認められる症例では外科矯正手術が併用される。手術後の矯正治療では咬合の緊密化、安定化を図ることを目的とし、通常大幅な咬合の変化や骨格的な変化はないが、実際には手術後に骨格的な変化を認めることも少なくない。今回、手術後の下顎骨の安定性と後戻りを評価する目的で、外科矯正手術前後と動的治療終了時の下顎下縁平面の角度を計測し、その変化量と安定性について観察した。

【方法】

長崎大学医学部・歯学部附属病院で骨格性下顎前突症と診断され、両側の下顎枝矢状分割術を行い、下顎骨を反時計方向に回転させた症例を対象とした。上顎骨切り術、オトガイ形成術を伴う症例は対象外とした。手術前後および動的治療終了時の側面頭部 X 線規格写真を用いて計測を行った。基準平面は SN 平面とし、下顎下縁平面は手術により下顎下縁後方の形態が変化するため Me から 40mm の範囲（以後、MP40）とした。各時点での SN-MP40 を計測し、手術前後の回転量（SN-MP40 の変化量）と手術後から動的治療終了までの回転量を算出した。

【結果】

手術前後の回転量と手術後から動的治療終了までの回転量の間に相関が認められた。手術前の SN-MP40 と手術後から動的治療終了までの回転量の間に相関は認められなかった。

【考察】

手術後の後戻り量は手術前の下顎下縁平面角に依存せず、手術時の回転量が大きいほど動的治療終了までの後戻り量が大きくなることが示唆された。

□学術展示９

Spiral/herical CT を用いた顎変形症患者の顎顔面骨格と気道の三次元的形態の分析

九州大学大学院歯学府口腔保健推進学講座咬合再建制御学分野[1]
九州大学大学院歯学研究院口腔保健推進学講座咬合再建制御学分野[2]
九州大学大学院歯学研究院口腔顎顔面病態学講座口腔画像情報学分野[3]

因　絵美子[1]、寺嶋　雅彦[2]、柳田　奈津美[1]、吉原　真理子[1]、遠藤　みずき[1]、
大関　加奈子[1]、後藤　多津子[3]、徳森　謙二[3]、中島　昭彦[2]、名方　俊介[2]

【目的】

近年、顎顔面骨格と気道形態には深い関連性のあることが報告されており、気道形態の分析を正確に行うことが求められている。しかし、現在行っている各種分析法の多くは、側面頭部Ｘ線規格写真像を用いたものであるため、それらの形態を三次元的に把握することはできないといった問題点がある。

そこで本研究においては、Spiral/herical CT を用いて、顎変形症患者と正常咬合者の顎顔面骨格および気道の三次元的形態を分析、比較したので報告する。

【資料および方法】

九州大学病院矯正歯科に来院し、研究の趣旨を説明し、同意を得て CT 撮影を行った、術前の顎変形症患者男性１０名、女性１０名と正常咬合者を有する当科医局員男性９名、女性９名を資料とした。得られた DICOM 形式のデータを当講座所有の三次元画像構築ソフトに入力した後、気道および顎顔面骨格を画像分割し立体構築した。得られたデータを三次元画像解析ソフトに転送し、左右眼窩下点と左右骨外耳道上縁点を用いて座標系を設定し、気道の幅径と断面積の計測、ならびに顎骨格形態の距離計測および角度計測を行った。

【結果および考察】

正常咬合者と比較して顎変形症患者は、下顎骨の大きさ(長径・幅径）が有意に大きく、中咽頭部の形態が大きいことに関係していると考えられる。また本患者においては、舌骨が前下方に位置し、低位舌を呈することが、中咽頭部の体積の増加にも影響を与えている可能性が考えられる。

今回、Spiral/herical CT 断層データより得られた立体画像を用いることで、正確に顎顔面骨格および気道形態の両者の関係を三次元的に把握することが可能であり、顎変形症患者と正常咬合者の CT データと比較することで、二次元的な分析では得られない、三次元的な相違を詳細に分析できた。

□学術展示 10

骨格性下顎前突症患者の術後正貌に対する垂直的顔面形態の影響

長崎大学大学院医歯薬学総合研究科医療科学専攻展開医療科学講座歯科矯正学分野[1]
はしもとデンタルクリニック[2]（石川）

田崎　春奈[1]、北浦　英樹[1]、吉松　昌子[1]、藤村　裕治[1]、小原　悠[1]、橋本　文夫[2]、
吉田　教明[1]

【目的】

外科的矯正治療を施行した骨格性下顎前突症患者において、治療終了時、側貌は改善されたが正貌は側貌ほどの改善が認められない症例に少なからず遭遇する。我々は初診時の顔面形態の差異が術後のプロファイルに影響していると考え、治療後の正貌と初診時の顔面形態の関係を明らかにすることを目的とし、治療終了時の正面顔貌写真を用いて主観的に顔のバランスを評価し、初診時の顔面形態タイプとの関係を解析したので報告する。

【方法】

長崎大学医学部・歯学部附属病院矯正歯科室にて、骨格性下顎前突症と診断され、下顎枝矢状分割法を施行した症例を対象とした。これらの治療終了時の正面顔貌写真に対し、当科所属の矯正歯科医を評価者として顔の幅と長さのバランスについて評価を行い点数化した。また、初診時の顔面形態を Martin と Saller の分類法により、long face type、short face type、average face type に分類した。

【結果】

average face type は他の 2 つのタイプに比べ有意に評価が高かった。long face type、short face type の評価に有意な差は認められなかった。

【考察】

骨格性下顎前突患者において、初診時の垂直的な顔貌タイプの違いによって、治療終了時の顔貌バランスが異なることがわかった。終了時バランスがとれていないと評価された症例は、初診時の顔貌タイプの傾向が残ったままであった。このことから調和のとれた顔貌を目指すには、顔貌タイプの特徴を把握し、必要であればオトガイ形成術や上顎骨骨切り術、顎角部の切削を併用するなど、それぞれの特徴に対応した術式の選択、治療計画の立案が必須である。

□学術展示 11

安全な顎矯正手術に対する取り組み　第２報
上下顎骨移動術に対する自己血輸血の検証

大分岡病院マキシロフェイシャルユニット（大分）

松本　有史、古川　雅英、柳澤　繁孝、小椋　幹記

【目的】

外科的矯正治療は安全に行われるべきもので、手術および周術期には細心の注意を払う必要がある。当科では上下顎骨形成術（上顎骨骨きり術（以下 LeFort I と称す）+下顎矢状分割術（以下 SSRO と称す））においては、全例術前に 400m l の自己血を貯血し、さらに全身麻酔導入後に 400ml 採血する希釈式自己血輸血を追加している。この術式における輸血療法の有効性について検証した。

【症例】

対象は 2005 年 2 月より 2008 年 9 月までの期間に当科で行った上下顎骨形成術（LeFort I+ SSRO、Le Fort I+ SSRO+ オトガイ形成、Le Fort I+ SSRO+智歯抜歯）の 17 例である。手術時間、出血量、自己血輸血による血液軽減量を検討した。

【結果】

当科における上下顎骨形成術（two jaw surgery）における、平均手術時間は 186 分（105～294 分）、平均出血量は 299.7ml（30～800ml）であった。全例自己血のみで手術を終了し、同種血輸血が必要な症例はなかった。また、2 例で術前の貯血を使用しなかった。また入院期間については平均 14.7 日（9～17 日）であった。

【考察】

当科開設（2005 年 2 月）以来、上下顎骨移動術において同種血輸血は回避された。平均出血量では自己血を貯血することは必要無いようであるが、症例により差があった。オトガイ形成や智歯の抜歯を同時に行った症例では手術自体が長くなり、出血も増加したが、Le Fort I+ SSRO のみでも 500m l を越える出血を認めた症例もあり、術前に出血量は予想しにくい。一方術前の貯血を使用せず、廃棄した症例も 2 例あった。心臓血管外科、整形外科、泌尿器科、婦人科等の領域より希釈式自己血輸血は 2000ml の出血までは対応できるとの報告があり、安全性を最も重視しなければならない顎変形症の手術においては患者の負担にならない希釈式自己血は準備をしてもよいと考える。術前の貯血については、今後術式の検討時に必要性を検討し、患者の負担を軽減したい。

□学術展示 12

外科的矯正治療患者の手術前後における呼吸の変化について

九州歯科大学・顎口腔機能矯正学分野

今林　あゆみ、野代　悦生、山口　和憲、

【研究目的】

骨格性の下顎前突症の場合、外科的矯正治療により下顎骨を後退させることが多い。下顎骨を後退させた場合、術前と術後の口腔内容積が変化し、呼吸にも変化が起こる可能性がある。下顎位と呼吸の関係についての研究や、下顎後退術を行った際の気道の変化を調べた研究はあるが、手術前後の呼吸の変化に関する報告はほとんどないと思われる。

そこで今回、下顎後退術を行った顎変形症患者について術前術後の呼吸について評価を行ったので報告する。

【方法】

被験者は、九州歯科大学付属病院で術前矯正を行い、同病院で下顎後退術を受けた患者である。計測方法としては、術前術後の呼気を、呼気計測器（アラームポールユニット KG-211W 日本光電株式会社）を用い計測し、呼気量（CO2 濃度）、呼吸回数を測った。術後の計測は、ワイヤでの顎間固定が除去される術後 10 日前後とした。なお、口腔内容積の変化は、術前、術後の側方セファロによって計測した。

【結果】

術前術後の呼気量の総量としては有意差がないものが多かったが、術後の呼吸回数は減り、1 回の呼吸量が増えたものが多かった。術後の口腔内容積は、術前より小さくなっていた。

【考察】

下顎骨が後退したことにより口腔容積が小さくなり、それに伴い呼吸様式に変化が起こった。舌位が変化し、鼻および口からの呼吸が困難になり、全体としての呼吸量を確保するために呼吸の間隔が長くなったのではないかと考える。

□学術展示 13

新しいデュアルディメンジョンワイヤーの考案

しもだ矯正歯科クリニック（福岡）

舌間　美砂子、下田　哲也、松下　龍之介、下田　直子

【研究目的】

現在、リンガルアプライアンスのリトラクションを行う方法は、ループメカニクスとスライディングメカニクスの方法がある。

それぞれに利点と欠点とがあるが、ループメカニクスの場合、ワイアーの形態は口腔内で違和感の強いものが多い。

一方、スライディングメカニクスの場合、ワイアーの形態はシンプルであるがフリクションが大きい事が欠点であった。

今回、スライディングメカニクスにおいて、ローフリクションでかつローコストのデュアルディメンジョンワイアーを考案したのでその概略を報告する。

【方法】

前歯部は.017”×.025”s.s.または.016”×.022”s.s.を選択する。臼歯部は.016”s.s.または.018”s.s.を選択する。

ある一例を挙げる。.017”×.025”s.s.を前歯のアイディアルアーチに合わせ、左右側犬歯の遠心にインセットを入れる。スポットウェルダーで.016” s.s.をインセット部に溶接する。

【結果および考察】

スライディングメカニクスは、ループメカニクスの方法よりはるかに口腔内がシンプルで舌感が良い。その為、患者の感じる違和感は、確実に軽減する事ができる。また、臼歯部のワイアーを細くしローフリクションにする事で、前歯のトルクを維持しながら、効果的にリトラクションを行える。

だが、市販のデュアルディメンジョンワイアーを臨床で使用する場合、患者の犬歯間距離に合わせたものを選択する為には、多くのサイズのワイアーを準備しておかなければならなかった。

しかしながら、今回の方法であれば、患者それぞれの犬歯間距離に合わせて製作する事ができ、また、臨床上使用する事が難しくなった短いワイアーを再利用する事で、コストの削減にもつながる。　また、リンガルアプライアンスのみでなく、ラビアルアプライアンスでの応用も可能である。

状況に合わせてワイアーを製作できるため、様々な応用も可能とし、非常に有効な方法であると考える。

□学術展示 14

種々の牽引方法が上顎切歯後退におよぼす影響について

福岡歯科大学口腔歯学部門成長発達歯学講座矯正歯科学分野[1]
歯科医療工学講座生体工学分野生体工学分野[2]

向坊　友宏[1]、寺谷　烈[1]、松家　茂樹[2]、石川　博之[1]

【目的】

矯正歯科臨床において、様々な方法で上顎の切歯後退が行われているが、牽引方法の違いが切歯後退に与える影響を生体力学的に検討した報告は少ない。そこで、本研究ではスライディングメカニクスに着目し、牽引方法の違いが上顎切歯に与える影響について引き抜き試験および擬似三次元光弾性法を用い、種々の牽引方法による切歯の動態を観察し比較・検討した。

【資料および方法】

歯槽部にソリタン樹脂、歯にエポキシ樹脂の人工歯を用い、第一小臼歯抜去症例を想定し犬歯遠心移動終了後の切歯後退を再現した光弾性模型を製作した。ブラケットには0.018x0.025インチのプリアジャステットブラケット、アーチワイヤーには0.016x0.022ステンレススティールワイヤーを用いた。牽引方法は顎内ゴム、Ⅱ級ゴム、インプラントアンカーからの牽引、さらにインプラントアンカーからレバーアームへの牽引を想定した。牽引にはチェーンエラスティックを装着し、また結紮には低摩擦型アタッチメントを用いて、歯根周囲の応力分布を観察した。引き抜き試験用模型はアクリル棒に6つのブラケットスロットが一直線になるように並べ、上記と同様の条件を再現し摩擦抵抗値を測定した。

【結果および考察】

引き抜き試験による最大摩擦抵抗値は顎内ゴムが最小値を示し、順にインプラントアンカー、Ⅱ級ゴムと続き、レバーアームによる牽引が最大値を示した。擬似三次元光弾性法からは、摩擦抵抗値の大きなものほど切歯の舌側傾斜の応力分布は減弱し、切歯の垂直的な動態が確認できた。これらは、牽引力の分解による水平成分の減弱、垂直成分の増大に伴う摩擦抵抗の増加が切歯の動態に影響をおよぼしたものと考えられた。

【結論】

スライディングメカニクスによる切歯後退において、牽引方法の違いによる牽引力の垂直成分の差異が切歯の動態に大きな影響を与えることが示唆された。

□学術展示 15

上顎大臼歯遠心移動に用いる拡大ネジ付き床装置に咬合斜面を付加した装置の効果について

ナリトミ矯正歯科（佐賀）

成冨　貞幸

【目的】

矯正歯科臨床において、Ⅱ級の大臼歯咬合関係の改善や乳臼歯の早期喪失に伴う discrepancy の解消のために上顎大臼歯の遠心移動を必要とする場合が数多くみられ、遠心移動を行うために様々な装置が用いられている。その一つに可撤式の拡大ネジ付き床装置があるが、床装置は比較的患者の協力が得やすく一日中使用が可能であること、大臼歯移動量の調整を左右独立して行えることなどの利点が挙げられる。しかしながら固定源に乏しく、反作用として生じる上顎前歯の唇側傾斜は治療上不利益となる場合が多い。一方、機能的矯正装置である咬合斜面板には、斜面に下顎が前方誘導されるために上顎には装置を介して遠心方向への力が働く。そこで上顎大臼歯の遠心移動を行うさい、拡大ネジ付き床装置に咬合斜面を付加し筋機能力を固定源として用いることで上顎前歯唇側傾斜の軽減が行えるかを検討した。

【資料および方法】

混合歯列期でⅡ級の大臼歯咬合関係を呈する患者、上顎第一大臼歯遠心移動のための拡大ネジ付き可撤床に斜面を付加した装置を用いた症例 6 名、拡大ネジ付き可撤床に斜面を付与してない装置を用いた症例 6 名を、大臼歯遠心移動の前後で上顎大臼歯遠心移動量、上下の歯軸傾斜、顎関係、over jet、over bite などを側面セファログラムにて計測し治療前後の各項目変化量を比較した。

【結果および考察】

各計測項目において斜面付加装置群の治療前後の変化量と、付加していない装置群との比較を行った。上顎前歯歯軸、over jet においては斜面付加群が小さい傾向を示した。これらのことより筋の機能力を用いた固定源の強化は反作用の軽減に有用であると考えられた。

□学術展示 16

矯正歯科治療前後における小臼歯の動揺度の評価
－保定時に前歯を固定した影響について－

松井たかし矯正歯科クリニック[1]（宮崎）
保田矯正歯科[2]

松井　孝志[1]、保田　好隆[2]

【目的】

保定時に犬歯から犬歯までを舌側より固定を行った患者群と、固定を行なわずに可撤式の装置にて保定を行なった患者群について、エッジワイズ装置による動的矯正歯科治療終了後の第二小臼歯の動揺度の変化について調査、検討を行ったので報告する。

【方法】

上下第一小臼歯抜去を伴う矯正歯科治療を行ない、保定時に犬歯から犬歯までを舌側より固定を行なった骨格性 1 級、アングル I 級の女性患者 8 名（以後、固定群と記す、平均年齢 18.7 歳、標準偏差 7.7 歳）と保定時に固定を行なわず可撤式の保定装置を装着した骨格性 1 級、アングル I 級の女性患者 14 名（以後、非固定群と記す、平均年齢 15.6 歳、標準偏差 2.1 歳）を対象とした。各患者の上下第二小臼歯を対象としてエッジワイズ装置装着前、エッジワイズ装置撤去時、撤去後 1 ヵ月経過時より 6 ヵ月経過時までの歯の動揺度について、歯周組織動的診断装置「PERIOTEST®」を用いて測定した。まず、各群において、エッジワイズ装置装着前と撤去後の経時的な動揺度について、有意の差が認められるかどうかについて検討した。また、固定群と非固定群の間の動揺度に、有意の差が認められるかどうかについて統計学的に検討を行なった。

【結果および考察】

固定群については、上顎は 5 ヵ月目、下顎は 3 ヵ月目以降に、治療前の動揺度と比較して有意の差が認められなくなった。一方、非固定群では、上下顎ともに装置撤去後の 6 ヵ月間について、治療前と比較して有意に大きな動揺度が認められた。また、固定群は非固定群と比較して、上顎は 5 ヵ月目以降、下顎は 6 ヵ月時に、有意に小さな動揺度を示した。これらの事により、エッジワイズ装置撤去し保定を行う歳に、犬歯を含む前歯を固定することが、上下小臼歯の動揺度を減少させ、術後の安定度の向上につながることが示唆された。

□学術展示 17

片側性唇顎口蓋裂患者における口蓋床型装置を用いた術前顎矯正治療による歯槽形態変化の分析

福岡歯科大学成長発達歯学講座歯科矯正学分野[1]　福岡大学医学部形成外科学講座[2]

石田　彩[1]、秦　雄一郎[1]、玉置　幸雄[1]、石川　博之[1]、木下　浩二[2]、大慈弥　裕之[2]

【目的】

唇顎口蓋裂患者では、出生直後から哺乳改善、舌の裂への嵌入防止および口蓋裂部成長誘導を目的として初回口唇形成手術までに術前顎矯正治療が行われている。前回我々は、口蓋床型装置における歯槽骨形態の変化を観察するため、非接触型三次元計測装置を用いた口腔模型の計測を行い、その結果を報告した。今回は、メジャーセグメントおよびマイナーセグメントの形態変化を分析し、比較検討したので報告する。

【対象】

福岡大学病院形成外科に来院した片側性唇顎口蓋裂患者で、術前顎矯正治療を行った 10 症例を対象とした。

10 症例は、口蓋床型装置を生後平均 26.9±17 日から初回口唇形成術まで使用した。資料として装置装着日と装着後平均 63.1±10.0 日の口腔模型を使用した。

【方法】

口蓋床型装置の作製にあたっては、平川らの方法に準じ、口腔模型の作業用模型上で顎裂部をワックスで埋める加工を施し、その後、即時重合型レジンを築盛した。装置装着日ならびに治療中の口腔模型を非接触型三次元計測装置（LPX-1200,Roland,DG）でレーザースキャニング後、点群処理ソフト（Pixform,Roland,DG）にて三次元モデルの構築および計測を行った。

【結果および考察】

顎裂幅は、3.1mmから 10.3mm の範囲で減少し、メジャーセグメントの歯槽弓長は 2.84±1.0mm、マイナーセグメントでは 1.98±3.1mmの増加が認められた。角度計測からメジャーセグメントは 4.6±2.8°、マイナーセグメントでは 1.3±2.6° の内方回転が認められた。

歯槽および口蓋形態では、歯槽骨は口蓋側に向かって歯槽突起の幅が増大する形態変化が認められた。

以上より、歯槽弓長の増加量、内方回転ともにマイナーセグメントに比べメジャーセグメントのほうが大きいことが示唆された。

□学術展示 18

矯正治療患者の治療前後の客観的評価について

九州歯科大学顎口腔機能矯正学分野

井上　恵梨子、野代　悦生、山口　和憲

【目的】

本研究は、矯正治療前後の咬合をの 11 個の計測項目から成る Peer assessment Rating (PAR) Index (上顎右側、上顎前方、上顎左側、下顎右側、下顎前方および下顎左側の disprlacement、右側頬側咬合、左側頬側咬合、ovejet、overbite、centerline) を用いた数値評価から比較することにより、客観的に矯正治療の効果を明らかにすることを目的とした。

【方法】

対象は、九州歯科大学附属病院矯正歯科にてマルチブラケット装置で治療をおこなった４５名（上顎前突の患者 25 名、叢生の患者 20 名）から成る。また、Overjet 5mm 以上を上顎前突とした。対象の治療開始時（T1)、治療終了時（T2）の口腔内の模型から PAR Index の数値を比較した。

【結果】

上顎前突の患者の T1 時のスコアの平均は 32.78±8.78、T2 時のスコアの平均は 2.27±2.13 であった。叢生の患者の T1 時のスコアの平均は 30.2±11.87、T2 時のスコアの平均は 2.65 ±2.58 であった。両方のグループの患者において PAR Index のスコアは大きく減少した。上顎前突の患者においてスコアの変化が最も大きかったのは、T1 時のスコア 51、T2 時のスコア３だった。スコアの変化が最も小さかったのは、T1 時のスコア 24、T2 時のスコア 5 であった。叢生の患者においてスコアの変化が最も大きかったのは、T1 時のスコア 57、T2 時のスコア 0 だった。スコアの変化が最も小さかったのは、T1 時のスコア 14、T2 時のスコア６であった。また、T2 時のスコアが 10 以上のものは無かった。

【まとめ】

Richmond らによれば、score が５以下であれば理想的な咬合、10 以下であれば良好な咬合、50 以上であれば重度の不正咬合であるという。このことから、矯正治療患者は、矯正治療開始時に比べ矯正治療終了時には良好な咬合が得られたと考えられる。

□学術展示 19

E-line を用いた側貌の評価と顎顔面硬軟組織形態の関係

九州大学大学院歯科研究院口腔保健推進学講座

玉利　和彦、森　紀子

【目的】

側貌の審美性の評価には Ricketts の提唱した E-line を用いた口唇突出度の計測が簡便であり多用されている。E-line は鼻高と頤部の厚みを反映し、また口唇の突出度は直下の切歯と顎骨の前後方向の位置および口唇の厚みの影響を受けると考えられる。そこで E-line を用いた上下口唇突出度と顎顔面の硬組織および軟組織形態との関係を調べた。

【資料と方法】

個性正常咬合の成人女性 50 名の側面頭部 X 線規格写真を対象として、硬組織では上下顎関係 ANB と、APO に対する上下顎切歯切縁の位置を測定し、軟組織では E-line を基準とした上下口唇突出度と AB line と FH line を基準とした上下口唇厚、鼻高、頤厚を測定した。分析は口唇突出度を従属変数として、ステップワイズ回帰法で ANB、上下顎切歯切縁の位置、口唇厚、鼻高および頤厚の関与とその割合を調べた。

【結果および考察】

回帰分析の結果、上口唇突出度には上顎切歯切縁の位置、ANB、上口唇厚、鼻高、頤厚が選択され、標準回帰係数は各 0.64、0.63、0.43、−0.36、−0.19 で重相関係数は R=0.95 であった。下口唇突出度は、下顎切歯切縁の位置、下口唇厚、ANB、頤厚、 鼻高が選択され、標準回帰係数は各 0.93、0.51、0.47、−0.44、−0.24 で重相関係数は R=0.94 であった。E-line に対する上下口唇突出度は上下切歯切縁の位置に強く影響を受けていることが分かり、また、上口唇突出度は ANB が、下口唇突出度は下唇厚も強く影響していた。E-line の基準点である鼻高と頤厚は共に近位の口唇突出度に影響していた。口唇突出度に影響する要因の影響は上下口唇において差のあることが分かった。

【結論】

個性正常咬合者の E-line に対する口唇突出度には切歯切縁の位置が強く影響し、また ANB、唇厚、鼻高、頤厚も関与して規則的に変化していた。

□学術展示 20

ANB の平均と±2 標準偏差における顔面頭蓋図形
－成人女性を対象として－

九州大学病院矯正歯科[1]
九州大学大学院歯科研究院口腔保健推進学講座[2]

安達　友子[1]、玉利　和彦[2]

【目的】

日本人を対象とした顔面頭蓋の外形を描いた図形は、菅原ら 1)の CDS と玉利ら 2)のスーパーインポザーが報告されているが、その双方とも骨格型と咬合型は個性正常咬合者の平均形である。しかし、上下の顎関係が平均より外れた患者を治療することも多い。そこで、前後的に変位した顎関係を示す顔面頭蓋図形の作成を試みた。

【資料と方法】

個性正常咬合の成人女性 50 名の側面頭部 X 線規格写真を対象とした。硬組織では SN、FH、APO、AB を基準として上下の顎と切歯の位置および角度を、軟組織では FH、APO、AB、E-line を基準とした上下の口唇位置と口唇厚、鼻高、頤厚および鼻上唇-FH 角、頤下唇-FH 角を、また鼻唇角、上唇溝深度、頤唇角、下唇溝深度を測定した。ANB に対する上下顎と切歯および軟組織の相関と有効な回帰式を求め、ANB の平均値と平均値±2 標準偏差離れた顔面頭蓋図形を作成した。

【結果】

ANB の平均値と標準偏差は 3.8°と 2.6°で、ANB の±2 標準偏差における SNA は 85.0°と 81.1 で SNB は 76.3°と 82.5°であった。 ANB と下顎下縁平面角、咬合平面角、上下切歯位置と角度、上下口唇突出度、上口唇厚、鼻上唇-FH 角、頤下唇-FH 角の間に有意相関（$p<0.05$）を認めた。下顔面前方部における変化の概要は、顎の変異を補償する方向に切歯は変化し、軟組織側貌は ANB が拡大すると E-line に対する上下口唇は突出するが、上口唇は薄くなる傾向を示した。これらを基に、森ら 3)の報告を参照した下顔面軟組織外形を修正して、ANB の平均と±2 標準偏差の顔面頭蓋図形を作成した。

【まとめ】

顔面頭蓋の平均形と上下顎の前後的変位に対応して補正した顔面頭蓋形は診断ならびに治療目標の設定に有効であると考えられた。

1)日矯歯誌:47,394-,1988.　2)日矯歯誌:57,107-,1998.　3)人類誌:111,35-, 2003.

□学術展示 21

自己組織化マップ(SOM)を用いた軟組織側貌形態の分類と実際の側貌との類似性について

福岡歯科大学成長発達歯学講座矯正歯科学分野[1]
福岡医療短期大学歯科衛生学科[2]

玉置 幸雄[1]、阿部 朗子[1]、井上 知加予[1]、廣瀬 武尚[2]、石川 博之[1]

【目的】

軟組織側貌形態の評価には、さまざまな分析法が提案されてきた。我々は、第66回日本矯正歯科学会大会において、軟組織側貌形態を構成する輪郭線をSOMで分類し、計算ユニットごとの形態として分類結果を視覚化する手法を報告した。

今回、計算により再構成された軟組織側貌形態の架空の輪郭線と実際の側貌との類似性を視覚的に検討したので報告する。

【資料および方法】

矯正治療の既往を含む20歳から21歳の女性106名を対象とし、顔面規格写真で得られた側貌デジタル画像を資料とした。本資料は、本学倫理委員会の承認のもとインフォームド・コンセントが得られた上で撮影された。これらの画像から、軟組織側貌形態を代表する23計測点の座標値を得て、SOMへの入力データとし、自己組織化アルゴリズムに基づく反復学習によりマップを作成した。次に、得られたマップの領域の特徴を評価するため、各ユニットで軟組織分析を行った。さらに、106個体の入力データの再帰的なあてはめからマップ上での分布を調べ、分布の多かったユニットの学習形態の視覚化を行った。これらのユニットにあてはまった実際の形態とユニットの学習形態との類似性を視覚的に検討した。

【結果および考察】

5×5ユニットのマップで得られた学習結果から、架空の25パターンの軟組織側貌形態の輪郭線が得られた。軟組織分析から、マップの各領域は、Facial convexity、鼻の高さ、上下口唇の突出によって特徴付けられていた。

マップへの106個体のあてはめの結果、6個のユニットで比較的多くの個体の分布を認めた。これら架空の6パターンと実際の側貌との比較を行ったところ、各ユニットに抽出された特徴が実際の側貌でも認められ、視覚的に類似していた。

【結論】

SOMを用いた軟組織側貌形態マップの作成により、いくつかの架空の形態を代表形態とした軟組織側貌の分類を行える可能性が示唆された。

□学術展示 22

歯根膜のオキシタラン線維形成過程における EMILIN-1 の機能解析

福岡歯科大学成長発達歯学講座矯正歯科学分野[1]
福岡歯科大学生体構造学講座機能構造学分野[2]

中冨　佑香[1]、中島　一記[1]、久永　豊[1]、敦賀　英知[2]、沢　禎彦[2]、石川　博之[1]

【目的】

弾性系線維は、微細線維とエラスチンの構成比率によりオキシタラン線維、エラウニン線維、弾性線維に分類される。ヒト歯根膜においては、微細線維のみから成るオキシタラン線維が存在することが知られている。しかし、オキシタラン線維の形成に関して詳細な研究はなされていない。そこで、これまでは弾性線維の形成で着目されていた EMILIN-1 について、オキシタラン線維との関係を細胞伸展装置を用いて機能解析した。

【方法】

細胞伸展装置を用いてヒト歯根膜線維芽細胞を培養し、オキシタラン線維の主要構成分子である fibrillin-1 の発現を解析した。さらに、EMILIN-1 の発現を調べ、RNA 干渉法によりその発現を抑制した際のオキシタラン線維を生化学的および形態学的に解析した。

【結果および考察】

伸展刺激付与によりオキシタラン線維が凝集した。また、伸展群は非伸展群に比較して、fibrillin-1 の遺伝子発現は変化しないが、沈着量は増加した。EMILIN-1 は、伸展により発現が増加した。EMILIN-1 の発現を抑制に伴い、fibrillin-1 の量が減少したが、オキシタラン線維凝集の状態は変化しなかった。以上の結果より、EMILIN-1 は、オキシタラン線維形成の量的な調節に関係していることが示唆された。

□学術展示 23

Magnetization Transfer Contrast法による咬筋内炎症性変化に対する非侵襲的定量評価法

鹿児島大学大学院医歯学総合研究科歯科矯正学分野[1]
鹿児島大学大学院医歯学総合研究科顎顔面放射線学研究分野[2]

永山　邦宏[1]、末永　重明[2]、永田　順子[1]、高田　寛子[1]、馬嶋　秀行[2]、宮脇　正一[1]

【目的】

咀嚼筋の疼痛を訴える患者がしばしばみられるが、咀嚼筋内部の病態を定量的に診断する方法はなかった。そこで、MRI 撮像の Magnetization Transfer Contrast (MTC) 法を用いて、健常者の咬筋に負荷刺激を加えた時の変化を調べた。また、顎関節症患者の咀嚼筋部 MTC 画像と比較し、炎症性変化の非侵襲的な定量評価を試みた。

【方法】

対象は個性正常咬合を呈する健康な成人男女 23 名（control 群）と、顎関節症患者 50 名である。まず、control 群を対象に、咬筋部安静時のＴ２強調画像と MTC 画像の再現性の比較を行った。次に、10%maximal voluntary contraction で 10 分間噛締めによる負荷刺激を加え、負荷直後と 3、6 時間後に MTC 画像撮影を行った。各画像から MTR 値【(Mo-Ms)/Mo, Mo:MTC パルス印加前の信号強度、Ms:MTC パルス印加後の信号強度】を求め、経時的変化を検討した。同時期に visual analog scales (VAS)と咬筋硬度測定を行い、MTR 値と比較した。また、control 群と顎関節症患者の咬筋部 MTC 画像の比較を行った。

【結果と結論】

MTC 画像では、Ｔ２強調画像に比べて高い再現性を示した。咬筋部 MTR 値は負荷刺激直後に減少し、その後回復した。VAS 値と咬筋硬度の変化は MTR 値の変化と同様の推移を示し、咬筋部 MTR 値の低下は浮腫性変化、上昇は虚血性変化を示していると考えられた。顎関節症患者のうち咬筋痛を伴う群では、咬筋部 MTR 値が control 群より有意に低く、咬筋痛のない群では差がなかったことから、咬筋痛群では筋内に浮腫性変化が生じていることが示唆された。

以上から、MTC 法は、咀嚼筋の炎症性変化の定量評価に有効であることが示された。

□学術展示 24

母音発音時における口唇動作の対称性の解析

福岡歯科大学成長発達歯学講座矯正歯科学分野

成冨　雅則、久永　豊、石川　博之

【目的】

矯正歯科臨床において顔面の対称性の評価として、これまでに顔面写真を用いた静的計測が広く行われてきた。しかしながら、会話や感情を表現する際の顔面動作の対称性に関しては不明な点が多い。そこで本研究では、正常咬合者に母音を発音させて、その際の口唇各部の動きをCCDカメラを用いたモーションキャプチャシステムにより動的解析し、口唇動作の対称性について検討した。

【資料および方法】

顔面左右対称で個性正常咬合を有する成人６名（平均年齢29.1歳：男性４名、女性２名）を被験者とした。上唇点と下唇点、および左右の口角点の４点に反射マーカーを貼付して動的解析の計測点とし、さらに頭部の変位補正を行うため４か所にマーカーを固定した眼鏡を装着させた。口唇を閉じた安静状態から母音【a】、【i】、【u】、【e】、【o】をメトロノームにあわせ２秒間隔で復唱するよう指示し、正面±30°の方向に設置した２台のCCDカメラを用いたモーションキャプチャシステムにより、発音時の口唇各部の動作を解析した。

【結果および考察】

変位量では、６名中５名の被験者で左右側の有意差が認められ、５名中２名は２母音、１名は３母音、２名は４母音で有意差が認められた。速度では、６名中３名の被験者で有意差が認められ、３名中１名は１母音、２名は２母音で有意差が認められた。６名中１名は２母音、２名は４母音、３名は全ての母音で有意差が認められた。上唇および下唇マーカーの左右差は、被験者６名による５母音発音において0.20～2.01㎜であった。

【結論】

正常咬合者において、母音発音時の口唇動作は必ずしも左右対称ではなく、左右差の生じる母音やその様相には個体による違いがあることが示唆された。

□学術展示 25

高校生患者（佐賀市近郊）の卒業後の定期観察について

すみ矯正歯科（佐賀）

松田　美穂（DH）、田中　歩（DH）、隅　康二

【目的】

動的矯正治療終了後には保定装置などを用いて、一定期間観察を行うことが必要である。小・中学生または成人の患者は比較的居住地がかわることは少ないが、高校生患者の場合、卒業後の進路のために転居することが多く、術後の管理に苦慮する場合が多い。今回われわれは高校生患者の術後管理がどのようになっているか、院内調査を行い、その結果と対策などを検討したので報告する。

【資料と方法】

術後の定期観察は３ヶ月～半年に一度の割合で行っている。管理はリコールのハガキによる案内を主として、約２年をめどに行っている。動的治療を行った高校生患者の中から、卒業までに動的治療を終了し、観察期間に入った約１００名について進路（転居）状況と観察来院の頻度など調査を行った。

【結果】

進路が地元または近隣県である場合は定期観察への来院率が高く、比較的良好に管理できていることがわかった。しかし、進路が遠方の場合は来院する機会を失くし、そのまま数年経ってしまうケースも少なからずあった。

【考察】

転居に加えて、進学または就職など生活面での変化が大きく、矯正治療への関心が薄れてしまうという環境への配慮が必要と思われる。リコールの方法、頻度等、案内先、転医など今後の対策を検討中である。

□学術展示 26

包括歯科治療における開業医間の連携　第１報
～コミュニケーションシートの活用～

宮崎支部[1]、長崎支部[2]、長崎大学支部[3]

柿崎　陽介[1]、小村　浩斉[1]、中川　麻紀[2]、中島　美紀[3]

【目的】

近年、歯科の分野でも複雑な問題を抱える患者に対して、複数の専門職が連携して治療にあたるケースが増えてきた。このような包括的な歯科治療を行う際、関わる専門職が最終的な治療終了時のイメージ（治療ゴール）を共有できることは治療を成功させるために大変重要である。大学病院等の複数の歯科医師や歯科衛生士、歯科技工士が在籍する施設においては、連携は比較的容易におこなわれているものと推察される。しかし、開業医においては、矯正治療と歯周治療、最終補綴治療が別々の場所(医院)で行われることが多く、最終的な治療終了時のイメージを共有しにくい。そこで、治療ゴールの共通イメージを構築するためのツールとしてコミュニケーションシートを用いた方法について検討した。

【方法】

歯周初期治療から始まる歯列矯正を含む一連の治療は、一般的に長期にわたるため、各分野の担当者（補綴担当医、歯周治療担当医、矯正担当医、歯科衛生士、歯科技工士等）が治療の方向性について理解しておく必要がある。治療計画の変更等が生じた場合、適宜、情報交換できる環境も構築しなければならない。治療ゴールの共通イメージを構築し、治療計画を各担当者間で相互理解するツールの一つとしてコミュニケーションシートを用いた情報共有を行った。

【結果】

コミュニケーションシートの活用により、これまで不明確であった治療の最終ゴールを各担当者がイメージしやすくなった。最終補綴に至るまでの治療計画を共有できるため、各担当者間（医院間）のディスカッションが容易となり、また歯科衛生士同士の連携により、プラークコントロールにおいても医院間で共通認識のもと行えるようになった。最終的な補綴部位、マテリアルの選択も治療計画に含まれているため治療費用の総額も概算提示できるなど、コミュニケーションシートを活用した情報共有は包括歯科治療を行う上で有用だと思われた。

□学術展示 27

古人骨に見る歯牙・歯列・咬合について（佐賀藩 神代家* 墓所出土の古人骨調査）

すみ矯正歯科[1]（佐賀）
佐賀大学医学部解剖学教室[2]

隅　康二[1]、川久保　善智[2]、埴原　恒彦[2]

ヒトの歯列・咬合に不調和をきたす原因を探る方法の一環として、古人骨に見られる歯牙・歯列・咬合を観察することは重要である。

この度、佐賀市の山間地における江戸期武士階級の墓所から出土した古人骨において比較的状態の良い骨ならびに歯牙を観察する機会を得たので報告する。

*佐賀藩　神代（くましろ）家

佐賀藩藩主鍋島家の親類として藩主を輩出した高格の武家。

今回の調査の対象はその一族で、重要文化財 神代勝利（1511－1565）墓所周囲に埋葬された神代家家族および墓所寺院の歴代住職の遺骨である。

［抄　録］

症　例　展　示

2月21日(土) 12:30～17:00

2月22日(日)　9:30～13:00

質疑応答　2月21日(土) 16:00～16:40

症例展示１～症例展示13

□症例展示 1

上下顎骨切り術を併用した叢生を伴う骨格性下顎前突症例

九州大学大学院歯学府口腔保健推進学講座咬合再建制御学分野[1]
九州大学病院矯正歯科[2]
九州大学大学院口腔顎顔面病態学口腔顎顔面外科学分野[3]
九州大学大学院歯学研究院口腔保健推進学講座咬合再建制御学分野[4]

杉下　裕美子[1]、今村　暢良[2]、蔵原　慎一[3]、名方　俊介[4]

【主訴】歯の咬みあわせが悪いので良くしてほしい
【年齢・性別】18 歳、男性
【家族歴】母方の伯父が反対咬合
【顔貌所見】正貌：symmetry　側貌：concave type
【口腔内所見】overjet：－10.08mm、overbite：－3.6mm、大臼歯関係　両側 AngleⅢ級、
Arch length discrepancy：上顎－17.5mm、下顎－8.3mm、舌小帯の強直
右下２番の先天性欠如
【セファロ分析】Skeletal：SNA=82.8°　SNB=92.6°　ANB=－9.8°　FMA=29.3°
Dental：U1-FH=111.3°　L1-Md=60.3°　interincisal angle=159.0°
【診断】遺伝要因によると思われる骨格性下顎前突、及び、上下顎叢生
【治療方針】外科的顎矯正治療による骨格性下顎前突の改善と歯数削減による上下顎叢生の改善
【治療経過】上顎左右側切歯は著しく口蓋側転位しており下顎は右側側切歯が先天性欠如していたため、上顎左右側切歯、下顎左側側切歯を抜歯し、上下マルチブラケット装置で術前矯正治療を開始した。上顎は Le Fort I による 4mm の前方移動、下顎は下顎枝矢状分割術により 12mm の後方移動を行った。その後、術後矯正を行い咬合の緊密化を図った。保定は上下顎可撤式リテーナーを装着した。
【動的治療期間】２年２か月
【考察】
本症例は SNB が大きく、one-jaw surgery では下顎骨の後方移動量が大きすぎるため上顎の前後的な位置が平均的であるにもかかわらず、上下顎同時移動術を行った。術後の ANB はプラスになり側貌は改善し下顎の極度の前突感は解消された。また、上下側切歯を抜歯したことにより側方運動のガイダンスが第一小臼歯となったが、比較的安定した咬合が得られている。咬合の安定性については今後も観察していく予定である。

□症例展示２

多血小板血漿（Platelet- Rich Plasma : PRP）を利用した歯牙移動の急速化

ユアーズ矯正歯科（福岡）

久保田　隆朗、蓮田　基

【目的】

矯正臨床におけるひとつの問題点として治療期間の長さが挙げられる。その治療期間を短縮できれば、患者を含め術者にとっても大きな喜びであることは言うまでもない。これまでに超弾性のワイヤー、フリクションフリーのブラケット、ミニインプラントの使用など矯正器材の開発で、治療期間の短縮を計ってきた。しかし、生体を扱っているにもかかわらず、生体自身に対するアプローチはほとんど行われてこなかったのが現状である。近年、血小板中の成長因子が、損傷の治癒を早めることが知られるようになり、この血小板を臨床に応用する動きが、すでに整形外科や歯科においてもインプラントや顎変形手術、歯周病治療で始まっている。そこで我々は、骨改造現象を活発化させるため、この血小板を多く含む血漿（PRP.：多血小板血漿）を矯正の歯牙移動に応用した。

【症例】

同意が得られた患者より、静脈血を採取し遠心分離後、PRP と自己トロンビンを分離した。PRP と自己トロンビンを 10：1 の割合で加え、活性化した PRP を歯肉頬粘膜移行部に注入し、歯の移動を行った。今回、PRP の有効性を評価するため、片側のみに PRP を注入した成人抜歯症例における犬歯の遠心移動量を比較するとともに、第一大臼歯を抜歯し治療を行った症例を報告する。

【結果および考察】

成人の抜歯症例に応用した結果、注入後 2-3 ヵ月まで PRP を加えた側は、通常側に比べ約２倍の急速な歯牙移動が行えた。また患者には注入後の痛み、異和感を訴えるものはいなかった。PRP の使用は、骨改造現象を活発化させることにより、歯の移動を早められるものと推測される。また、自己血を使用するため安全性は高く、比較的容易に行えるため、今後の臨床に広く応用できるものであると思われる。

□症例展示３

上顎中切歯および大臼歯の抜歯を余儀なくされた成人矯正の２症例

樋口矯正歯科クリニック（福岡）

河合　悟、河合　美奈子

【目的】近年増加している成人矯正では歯周病や失活歯の存在により、通常とは異なった抜歯部位を選択せざる得ない場合が若年者の矯正歯科治療に比べて多い。今回、保存処置の予後不良により、上顎中切歯の抜歯を余儀なくされた成人矯正の２症例を報告する。

【症例１】初診時年齢４４歳９ヶ月の女性。上顎前歯の前突を主訴として来院した。顔貌所見では正貌はほぼ左右対称、側貌は convex type で上口唇の突出感を認める。口腔内所見では overbite＋3mm、overjet：＋4mm、大臼歯関係は左側両側Ⅲ級、右側Ⅰ級で、下顎前歯部の叢生を認める。また、下顎歯列の正中が上顎に対して４mm 偏位していた。セファロ所見で、ANB2°、U1-FH112°、L1-Md.89° で大きな異常は認められない。治療方針は、非抜歯による歯列弓の拡大も考慮したが、上顎左側第一大臼歯、上顎右側中切歯が一般歯科で抜歯適応と診断されたため、それに加えて修復処置の行われている下顎右側第二小臼歯、下顎左側第一小臼歯の抜歯治療とした。治療経過は、上顎左側第一大臼歯抜歯後、上下顎に Multibracket 装置を装着しレベリングを行い、その他の歯牙はレベリング後に抜歯した。動的治療期間は 30 ヶ月で現在保定中。

【症例２】初診時年齢２８歳３ヶ月の女性。上顎前歯の前突を主訴として来院した。顔貌所見では正貌はほぼ左右対称、側貌は convex type で上口唇の突出感を認める。口腔内所見では overbite＋5mm、overjet：＋4mm、大臼歯関係は左側両側Ⅰ級、右側Ⅱ級で、下顎の叢生を認める。セファロ所見で、SNA80.7°、SNB76°、ANB4.7°、U1-FH106°、L1-Md.102° で下顎前歯の唇側傾斜を認めた。治療方針は、上顎左側中切歯と下顎左側第二大臼歯が一般歯科で抜歯適応と診断されたため、それに加えて上顎右側第一小臼歯、下顎右側第三大小臼歯の抜歯治療とした。治療経過は、下顎の抜歯後、上下顎に Multibracket 装置を装着しレベリングを行い、レベリング後に上顎の抜歯を行った。下顎左側第三大臼歯開窓、牽引を行い、近心移動して上顎歯牙と咬合させた。動的治療期間は 23 ヶ月で現在保定中。

【考察】歯周病やカリエスにより欠損した部位の修復は、一般的にはブリッジ等の補綴処置やインプラントによる修復が行われる。しかし、今回の成人矯正治療では、予後不良紙を抜歯した欠損部分を矯正治療を行い隣在歯を移動する事で十分修復できる事ができ、矯正治療が、欠損部の修復処置の一つの手段としとなる事が示唆された。

□症例展示４

交通事故による前歯部欠損症例

九州大学病院矯正歯科[1]
九州大学大学院歯学研究院口腔保健推進学講座咬合再建制御学分野[2]

今村　加奈子[1]、今村　暢良[1]、名方　俊介[2]

【主訴】事故で抜けた部位を治したい。
【初診時年齢】29 歳 11 か月
【性別】女性
【現病歴】29 歳 8 か月時交通事故により上下顎骨骨折・口腔内裂傷・歯牙損傷
【顔貌所見】正貌：左右対称　側貌：straight type　上口唇部の陥凹が認められた。
【口腔内所見】２１┘└１┌２欠損、└２歯根露出、左側犬歯・小臼歯 cross bite、
大臼歯関係右側：Angle Ⅰ級　左側：Angle Ⅱ級
【セファロ分析】Skeletal：SNA 74.5°、SAB 74.0°、ANB 0.5°、FMA 35°
【診断】交通事故による２１┘└１┌２欠損を伴う skeletal Class Ⅲ、Angle Class Ⅰ症例
【治療方針】
上顎は補綴前治療として歯列弓の拡大および配列、下顎は歯牙欠損スペースを利用して配列し、犬歯・大臼歯のⅠ級関係の確立を行うこととした。
【治療経過】
上顎は左側の歯列弓をリンガルアーチにより拡大し配列、下顎は欠損スペースを利用して叢生の改善を行った。下顎前歯部の位置が確定した治療開始１年後に上顎前歯部歯槽骨造成術、その６か月後インプラント埋入を行った。上部構造装着後、over jet、over bite 共に小さい状態だったため、前歯部のインプラントを固定源として使用し、咬合を緊密にした。動的治療２年７か月で保定を開始し、２か月後、上顎前歯部に最終補綴物を装着した。
【考察】
本症例は、Ⅲ級傾向の顎態であり、事故により前歯部が欠損していたため、咬合獲得に苦慮した。補綴前治療として矯正治療であったが、インプラントを固定源として用い、術後矯正を行ったことで良好な咬合関係を得ることができ、審美面だけでなく機能面の回復も含めた治療を行うことができた。

□症例展示５

Stb ライトリンガル装置で治療した上下顎前歯の唇側傾斜を伴う開咬症例

エンゼル矯正歯科（大分）

酒井　昭行、酒井　香織

【主訴】上下前歯の突出、発音しにくい、よく噛めない

【初診時年齢】20 歳 11 ヶ月

【性別】女性

【顔貌所見】正貌は左右ほぼ対称、側貌は Convex type を呈し、上下口唇の突出感とオトガイ部の緊張感が認められた。

【口腔内所見】over jet + 6mm、 over bite －3 mm、大臼歯関係はアングル I 級、Discrepancy 上顎 1mm 下顎 6mm

【セファロ分析】SNA 78° SNB 73° ANB 5° FMA 28° U1toFH 122° L1toMP 102° interincisal angle 112°

【診断】上下顎前歯の唇側傾斜を伴うアングル I 級開咬症例、叢生

【治療方針】上下顎左右第一小臼歯抜歯を行い、リンガルブラケット装置（Stb）で機能咬合を確立する。

【治療経過】

H17.7.12　リンガルブラケット上下顎装着、レベリング開始

H18.2.10　上顎スペースクローズ開始

H18.7.15　下顎スペースクローズ開始

H18.8.26　下顎ディテーリング開始

H18.10.7　上顎ディテーリング開始

H20.2.15　上下顎装置除去

動的治療期間 2 年 7 ケ月

【考察】本症例は Stb ライトリンガル装置を用いて治療を行った症例である。この装置は小さく角が丸い形態なので、Kurz appliance (7th Generation)と比較して患者の快適性はかなり向上し、発音への影響もごくわずかで、清掃性もよく口腔衛生面においても優れている。また、装置のスロット精度も高く、トルクコントロールが良好である。しかし、結紮が難しく、結紮が甘くなるとトルク喪失してしまい、特に抜歯症例においては、良好な歯軸傾斜を得るために治療期間が長くなってしまう傾向がある。

本症例は上下前歯の十分な後方移動を行うことができ、適切なアンテリアガイダンス、カスピットガイダンスと臼歯のバーティカルストップの確立、および上下口唇の突出の改善により良好な顔貌を得ることができた。これは Stb ライトリンガル装置でも前歯のトルクを十分あたえることができることと、下顎骨の後下方への回転を防止することによって達成できたと考えられる。

残念なのはトルク確立のためにディテーリングに長期間を費やしたことである。

□症例展示 6

リンガルブラケット装置とミニスクリュウを用い治療した顎関節症を伴う上下顎前突開咬症例

こんどう矯正歯科（佐賀）

近藤　成智

【主訴】口元と歯を引っ込めたい

【初診時年齢】30 歳 1 ヶ月

【性別】女性

【顔貌所見】正貌：左右対称、側貌：dolico・long face type を呈し、上下顎口唇の突出感を認めた。

【口腔内所見】over jet + 2mm、over bite −2mm、大臼歯関係は Angle Class Ⅰ、上顎前歯唇側傾斜、上顎左側犬歯歯肉退縮、右側下顎智歯周囲炎

【機能所見】両側顎関節症Ⅲa、右側下顎智歯早期接触、左側前方への舌突出癖

【セファロ分析】SNA 87.1°　SNB 83.6°　ANB 3.5°　FMA 32.9°　U1toFH 121.9°　L1toMP 97.9°　Interincisal angle 107.3°

【模型分析】Arch length discrepancy：上顎 4mm、下顎 3mm

【診断】上下顎前突・上顎前歯の唇側傾斜を伴う Ⅰ 級開咬症例

【治療方針】上下顎左右第一小臼歯、右下智歯を抜歯し、リンガルブラケット装置（7th Kurz appliance）で正常咬合を獲得する。

【治療経過】

H16.11.8　リンガルブラケット上顎装着レベリング開始

H17.1.13　リンガルブラケット下顎装着レベリング開始

H17.3.15　上顎抜歯空隙閉鎖開始

H17.3.31　上顎左右 5・6 間頬・舌側歯肉に MIA(micro impulant ancholage 頬側 8 ㎜、舌側 10 ㎜)埋入

H17.4.8　下顎抜歯空隙閉鎖開始

H17.10.20 下顎 Ideal arch 装着

H17.11.15 上顎 Ideal arch 装着

H18.1.11　上下顎装置除去、上顎 Q.C.M.retainer、下顎 bonding　retainer 装着

動的治療期間 1 年 2 ケ月

【考察】上下顎口唇突出・顎関節症の改善を行い正常咬合と良好な顔貌を得ることができた。だが上顎左側犬歯の歯肉退縮をいまだ認める。今後歯周治療のメンテナンスを行うとともに、筋機能療法を継続し咬合の安定化を図る予定である。

□症例展示 7

ミニスクリューを固定源として応用した抜歯症例

ユアーズ矯正歯科（福岡）

蓮田　基、久保田　隆朗

【目的】

近年、ミニスクリューを固定源として利用した矯正治療が盛んに行われている。しかし、矯正治療中にミニスクリューの動揺や脱離を経験することがある。その脱離の原因として、植立手技や植立部位の骨質、ミニスクリューの形状や植立後の感染、過大な矯正力などが考えられる。そこで我々はミニスクリューの形状に注目し、ダブルスレッド構造にしたミニスクリュー（MPlant:Biomaterials Korea）を用い、当院における従来型のミニスクリューとの植立後の安定性を評価した。また同時に、抜歯症例にミニスクリューを用いた際のメカニクスについても合わせて検討した。

【方法および症例】

使用したミニスクリューは、セルフドリリングタイプであり、皮質骨と接触するネジ山部のピッチを狭くすることによって、骨接触をより強固に得られるようにしたものである（ダブルスレッド構造）。このミニスクリューと従来型との成功率を、上顎頬側歯槽部において比較した。また症例は、過蓋咬合を伴う成人の患者で、上下顎小臼歯の抜歯を行い、上顎頬側歯槽部にミニスクリューを植立し、上顎犬歯および前歯の後方移動を行ったものを示す。その際、牽引方向の高さを変更可能なフックを用い、前歯のトルクコントロールを行った。

【結果および考察】

上顎頬側歯槽部での植立において成功率は約 90%で、従来型と比較して 10%程度の向上が認められた。この結果から、今回用いたミニスクリューは、当院における従来型と比較して、その構造から皮質骨部との強固な嵌合が得られやすく、そのため植立後の安定性が増加したものと思われる。また、牽引方向の高さを変更することで、スライディングメカニクスによる前歯の後方移動での十分なトルクコントロールが行えた。このようなミニスクリューや高さを変更可能なフックを用いることにより、患者負担を少なくし、治療結果の向上が計られ、より予知性の高い治療を行うことが可能になると思われる。

□症例展示８

TAD を用いた上顎前突の抜歯症例

小宮矯正歯科[1]（佐賀）、松尾しげき歯科医院[2]（佐賀）、リキタケ歯科医院[3]（佐賀）

小宮 智幸[1]、松尾 繁樹[2]、力武 晃[3]

【緒言】

本症例は、以前ならば顎外装置を用いて Maximum で anchorage management を行わなければならないケースであったが、TAD（Temporary Anchorage Device）を使用することにより、良好な治療結果が得られたので報告する

【症例の概要】

検査時年齢15歳４か月の女性で、上顎前歯の突出感が主訴。顔貌所見は convex タイプで、gummy face である。口腔内所見としては、叢生は上顎にほとんどなく下顎前歯部にわずかに認められる。下顎は spee のカーブが深く、約 3mm。臼歯部・犬歯の咬合関係は両側とも II 級。OB 約 5.0mm、OJ 約 10.5mm。下顎前歯の切端は上顎口蓋側の粘膜と接触している。セファロ所見は、ANB 7.0° FMA 27.0° IMPA 105.5° で骨格的な II 級と思われた。

【診断おより治療方針】

上顎前突、過蓋咬合および軽度の叢生と診断した。加えて、下顎の spee が強く、gummy face。治療方針としては、上顎の両側 4 番抜歯は当然と考えられたが、下顎の抜歯を行うかどうかで迷った。下顎抜歯はかえって症例の難易度を増してしまうと思われたが、事情により顎外装置の使用が困難なため、implant を使用する事に同意が得られた。そのため、思い切って spee の是正と前歯部の唇側傾斜の改善のため下顎両側５番の抜歯を行なう事とした。Implant はデンツプライ三金社の plate type の SMAP を上顎臼歯部に、screw type の K1 を上顎前歯部の圧下用に使用した。共に、GP の開業医に手術を依頼した。

【治療経過】

上顎４番下顎５番の４本を抜歯し、DBS 開始。RMO 社の 018 STD Synergy bracket 使用。Leveling 終了後、上顎臼歯部に SMAP implant 施術。contraction 開始後に上顎前歯部に K1 implant 施術。Tie back を SMAP と、前歯の圧下を K1 との結さつで行いながら contraction を行った。通院が遠方からだったため、中断期間が数回あり、動的治療 5 年 6 か月で保定開始。

【考察】

治療前後のセファロトレースの重ね合わせでは、大幅な上顎前歯の後退が確認できた。implant を併用する事により、ほぼ計画通りの治療可能であった。ただし、上顎前歯部には歯根の吸収が認められた。加えて、implant 周囲の歯肉は炎症のコントロールが難しかった。

□症例展示 9

思春期性成長期に機能的矯正装置を使用した上顎前突症

田島歯科医院・矯正歯科（福岡）

田島　寛廸

【緒言】

成長期に機能的矯正装置を使用し骨格的、機能的改善を行い、その後マルチブラケット法により治療し、非抜歯により良好な治療結果を得たので報告する。

【症例の概要】

初診時年齢 12 歳 7 ヶ月の女性で、出っ歯を主訴に来院した。側貌は convex type で口唇の突出が認められ、口唇癖と口唇閉鎖時にオトガイ筋の緊張が見られた。犬歯、大臼歯関係は共に Angle Ⅱ級で、overjet+11.0 ㎜、overbite+9.5 ㎜、歯列弓はＶ字型を呈している。下顎左右第 1 大臼歯の舌側傾斜を認める。セファロ分析所見は ANB5.0° SNA78.0° SNB73.0° で下顎の後退が認められる。

【診断と治療方針】

Angle class Ⅱ div.1Mesio.Cephalic type

機能的矯正装置としてアドバンサーを使用し、骨格的、機能的改善を行ってその後ﾏﾙﾁﾌﾞﾗｹｯﾄ法により治療を行う。

【装置と治療経過】

アドバンサーを用いて上顎の前方成長を抑制し、下顎の前方成長を促進させ、上下顎関係が改善した。ヘッドギアーは combination type を用いた。アドバンサーは約 1 年間使用した。その後ﾏﾙﾁﾌﾞﾗｹｯﾄ装置に移行し、動的治療は約 2 年間その後、保定を約 2 年間行った。保定装置は上下共 essix type retainer を用いた。

【結果と考察】

第Ⅰ期治療の結果下顎は前下方への成長が認められⅠ級咬合が確立した。これは患者の持つ成長パターンをうまく引き出した結果ではないかと考える。

□症例展示 10

ペンデュラム装置を用いて大臼歯の遠心移動および側方拡大を行った Angle Ⅱ級 2 類症例

医療法人矯英会 サトウ矯正歯科クリニック（福岡）

柳迫　陽子、田村　仁美、中野　幸子、佐藤　英彦

【目的】

叢生を伴うⅡ級不正咬合の治療を非抜歯で行う場合、上顎大臼歯の遠心移動や歯列の側方拡大が必要となる。その場合、固定式の拡大ネジ付きペンデュラム装置（以後ペンデックス）も有効な装置のうちの一つとされている。今回はペンデックスにて上顎歯列側方拡大及び上顎大臼歯の遠心移動を行い、叢生及びⅡ級不正咬合の改善を行った 2 症例について比較・検討を行ったので報告する。

【症例】

症例 1 ：初診時年齢 12 歳 4 ヶ月の女性、3|3 の唇側転位を主訴に来院。over jet 2.0mm、over bite 3.5mm、側面頭部Ｘ線規格写真分析では、ANB 2.6°、U-1 to FH 103°、L1 to Mandibular plane 87.3° であった。 3|3 の唇側転位を伴う Skeletal Ⅰ、Angle Class Ⅱ division 2 と診断し、ペンデックスにて側方拡大および 6|6 の遠心移動、Multi Bracket 装置にて非抜歯治療を行った。

症例 2：初診時年齢 15 歳 11 ヶ月の女性、|3 の唇側転位を主訴に来院。over jet 1.5mm over bite 4.0 mm、側面頭部Ｘ線規格写真分析では ANB 3.2°、U-1 to FH 103.4°、L1 to Mandibular plane 100.3° であった。|3 の唇側転位を伴う Skeletal Ⅰ、Angle Class Ⅱ division 2 と診断し、ペンデックスにて側方拡大および 7|7 の遠心移動、Lingual appliance にて非抜歯治療を行った。

【考察】

症例 1、2 共にペンデックスによる大臼歯の十分な遠心移動は可能であったが、上顎前歯のフレアアウトに差が見られた。また、その後の固定、加強固定の違いにより側方歯および前歯の遠心移動時の大臼歯のロスに差が見られた。したがって、大臼歯の遠心移動にペンデックスが有効ではあるものの、その後の大臼歯の固定には十分な注意が必要であることがわかった。

□症例展示 11

歯周病患者のプレートによる矯正治療症例

(医)祐歯会 とがし歯科医院（佐賀）

富樫　久美子

【主訴】噛み合わせが逆になっている
【初診時年齢】33 歳 8 ヶ月
【性別】女性
【家族歴】なし
【顔貌所見】正貌：symmetry　側貌：concave type
【口腔内所見】overbite:5.1mm　overjet:−1.8mm　大臼歯関係：両側 AngleⅢ級
arch length discrepancy：上顎　8.3mm　下顎　3.4mm
両側下顎臼歯部に水平骨吸収、分岐部病変あり
【セファロ所見】Skeletal: SNA=83.5°　SNB=83.5°　ANB=0°　FMA=32.5°
Dental: U1 to FH=101.9°　L1 to MP=91.0°
【診断】上下顎前歯の舌側傾斜を伴う骨格性反対咬合
【治療方針】プレートを用いた歯列弓拡大・歯間ディスキングによる、被蓋と叢生の改善
【治療経過】上下顎精密印象採得後、上下顎プレート装着
治療計画に沿って歯間ディスキング
プレート矯正終了後上顎犬歯のトルク改善のため MTM
プレート矯正期間：上顎 1 年 4 ヵ月　下顎 1 年 1 ヵ月
MTM 期間：3 ヵ月
保定：上下顎 Fixed Type

【考察】

本症例は、長年にわたり前歯部が咬合参加せず、側方運動時の咬合干渉により下顎臼歯部の水平骨吸収・歯肉退縮、分岐部病変を有した患者のプレート矯正症例である。正常な咬合を付与し、臼歯部の負担を軽くするため矯正治療による歯牙の再配列が必要であったが、通常のマルチブラケット装置による矯正では清掃性に不安があること、移動中の歯牙接触に起因した咬合外傷によるペリオの増悪が問題であったため、プレート矯正を選択した。結果、反対咬合の改善、良好な咬合・プロファイルを獲得できた。

□症例展示 12

当院における早期治療について（既製品ムーシールドを利用）

ごんどう矯正歯科[1]（佐賀）、ごんどう耳鼻咽喉科[2]（佐賀）

権藤　総一郎[1]、権藤　久次郎[2]

【研究目的】

一般歯科医である父の仕事を横目に矯正学講座に入局。父が日々、一本の歯でも無理して残すことに勢力を傾けているのと矯正科で学ぶ“矯正治療の方針”とのギャップを埋めるがごとく、非抜歯の重要性を認識しそれらをふまえた上での矯正治療を学ぶ。その後、角の形状記憶合金ワイヤー、MEAW などとの出会いにより非抜歯及び非手術を積極的に行いそれらの治療方法の限界を模索。その間、口呼吸と歯列変形との関係をおぼろげながらに認識し実弟を耳鼻咽喉科入局へと誘導。（現在、隣町にて開業）結果的に近隣耳鼻咽喉科医とコミュニケーションをとりながら口呼吸の改善をするための矯正治療を行っている。現在、アレルギー性鼻炎との関係についてデータを収集中。その結果、下鼻甲介の腫脹が歯列への悪影響を及ぼすことが推測されている。今後ますます増えるであろうアレルギー体質に対し、隣接医学の助けなしには治療を行えないことを痛感している。我々、歯科医ができることとはその対策の一端を担うため一刻も早く我々領域の問題の改善に努めるべきだと思う。それが早期治療であることはいうまでもない。また、呼吸方法の早期改善のために簡素な装置の開発を試みるも実用化には至らず、発売当初からムーシールドのお世話になっている次第である。呼吸の改善が低位舌の改善につながり歯列の変形を予防することを念頭に置き“呼吸を制するものが咬合を制する”をモットーに日々診療を行っている。

□症例展示 13

Jasper Jumper を利用して治療した下顎永久歯欠損を伴う上顎前突症例

長崎大学大学院医歯薬学総合研究科歯科矯正学分野

松尾　恭子、古賀　義之、吉田　教明

【緒言】

上顎前突症例において下顎永久歯に欠損がある場合、下顎歯列が小さくなるため上顎前突の症状悪化を助長することとなる。さらに、欠損歯の歯種が本来抜歯をしたいものとは違う場合にはさらに矯正治療が難しくなる。

今回の症例は、下顎側切歯および第一小臼歯欠損を伴う上顎前突で、Ⅱ級関係の改善および下顎歯列の非対称性の改善に顎間固定として Jasper Jumper を利用した。最終的な咬合の微調整には期間を要したが、比較的良好な治療結果が得られた。

【症例について】

治療開始年齢：14 歳 11 ヵ月、男性

特記事項：ClassⅡ上顎前突。下顎左側第二側切歯および右側第一小臼歯欠損。
　　両側第二大臼歯の鋏状咬合

付加装置：Jasper Jumper

保　　定：（上下顎）Fixed type　　動的治療期間：2 年 5 ヵ月

【治療経過】

①Jasper Jumper の利用を計画していたため、マルチブラケット装置による治療は下顎より開始した。また、第二大臼歯の鋏状咬合の改善のため、パラタルバーにエクステンションアームを鑞着し、上顎第二大臼歯の口蓋側への移動も開始した。

②動的治療開始 5 ヶ月後に上顎にマルチブラケット装置を装着し、下顎歯列の非対称性をある程度改善した治療開始 1 年 5 ヶ月後に、Jasper Jumper を装着し 7 ヶ月間使用した。

③動的治療を開始して 2 年 5 ヶ月経過時に保定治療へと移行した。

【症例に対する考察】

下顎永久歯 2 本欠損を伴う上顎前突症例で、Jasper Jumper を併用しⅡ級関係を改善したが、下顎の欠損部位が左右で違っていたため、下顎歯列の対称性を確立するのは困難だった。特に左側は側方運動時の誘導を上顎犬歯と下顎小臼歯で行うこととなり、さらに下顎 4 前歯のうちの 1 本は犬歯を利用することとなったため、咬合を構築するのが難しく治療期間も比較的長くかかった。

［抄　録］

症　例　報　告

2月21日(土) 12:30～17:00

2月22日(日)　9:30～13:00

認定医審査　2月22日(日) 9:30～

症例報告１～症例報告９

□症例報告１

Angle　Ⅰ級叢生症例
A case report of Angle Class I with crowding

堀内歯科・矯正小児歯科（長崎）

堀内　晃

【症例】２９歳６ヶ月
【初診】２００３年１０月
【主訴】歯並びを直したい
【所見】
顔貌所見では、正貌はほぼ左右対称、側貌は下口唇の突出を認める。口腔内所見では、臼歯間系は両側ともⅠ級。　Overjet +1.5 mm、 Overbite +1.5 mm であった。上下前歯部の叢生を認めた。側方セファロ所見では、U1to FH が大きく、上顎前歯部の唇側傾斜が認められた。
【診断】
Angle Class I 叢生症例　【治療方針】上顎両側第一小臼歯、下顎両側第２小臼歯を抜歯し、マルチブラケット法により叢生およびプロファイルの改善を図り、緊密な咬合関係を獲得する。
【治療経過】
.014 ニッケルチタンワイヤーにてレベリング、 .016 ニッケルチタンワイヤーおよびパワーチェーンを使用して上下左右の犬歯のリトラクション、.016×.022 ニッケルチタンワイヤーにて再レベリングを行ったあと、.016×.022 ステンレススティールワイヤーにスペースクローズループを組み込んで空隙閉鎖を行った。0.16×0.22 ステンレススティールワイヤーおよび 0.1７×0.22 ステンレススティールワイヤーにてフィニッシングをおこなった。保定装置として上顎には Hawlay type retainer を下顎には fixed retainer を使用した。保定後２年を経過しているが安定した咬合状態を維持している。【考察】若干下口唇の突出感が残っているが、治療後の interincisal angle の値が大きいことからも上下前歯は十分に後退している。比較的下口唇からオトガイまでの距離が長いことによるところが大きいと思われる。習慣性の片側咀嚼などもあり、片側的なアンカーロスとその対応に追われ治療期間が伸びてしまった。事前に習癖等についての十分なインタビューが必要であった。今後、咬合の左右差が生じないように定期的な観察と咬合管理をしていく予定である。

□症例報告 2

過剰歯を伴う Angle Class Ⅰ　叢生症例

萩原かわの歯科医院（大分）

河野　祥子

【症例】10 歳 2 か月、女性
【主訴】前歯部の凸凹
【顔貌所見】正貌：左右対称、側貌：straight type
【口腔内所見】
大臼歯関係：両側 Angle Class Ⅰ。
overjet：右側＋6.4mm、左側＋3.4 ㎜。overbite：＋2.2mm。
正中は顔面正中に対して上下顎歯列弓ともに右側に偏位。
上顎右側前歯部舌側に過剰歯を認め、上顎右側側切歯および下顎右側側切歯は舌側に転位。上下額とも前歯部に著しい叢生を呈している。
【頭部Ｘ線規格写真所見】
SNA 79.4°、SNB 74.4°、FMA 32.3°、IMPA 97.0°、FMIA 50.7°、U1-SN 99.1°
【診断】過剰歯を伴う Angle Class Ⅰ叢生
【治療方針】
上下顎両側第一小臼歯および過剰歯を抜歯し、叢生の改善および永久歯歯列の配列を行う。
【治療経過】
上下顎両側第一小臼歯および過剰歯を抜歯し、加強固定として holding arch を使用しマルチブラケット法により治療した。保定は、上顎 Q.C.M.ベッグタイプリテーナー、下顎ボンディングリテーナーを装着した。
【動的治療期間】29 か月
【考察】
本症例は、正中の偏位および著しい叢生を改善するため、上顎第二乳臼歯もアンカーとして治療を開始し、良好な結果が得られたと思われる。

□症例報告３

上顎左側第二小臼歯先天性欠損を伴う成人叢生症例

宮本歯科クリニック（福岡）

宮本　久嗣

【主訴】歯並びが気になる
【初診時年齢】33 歳 9 ヶ月
【性別】女性
【顔貌所見】正貌：左右対称、側貌：convex type
【口腔内所見】
大臼歯関係：右側—Angle class I 、左側—Angle class II
overjet：+1.0mm、overbite：0mm
Discrepancy：上顎+9mm、下顎+6mm
上下顎前歯部叢生、上顎左側第二小臼歯先天性欠損
上顎正中は顔面正中とほぼ一致しており、下顎正中は右側へ 3mm 偏位している。
【診断】上顎左側第二小臼歯先天性欠損を伴う上下顎前歯部叢生
【治療方針】
上顎大臼歯の近心移動を極力抑制し、上顎右側第一小臼歯の抜歯を行ない、マルチブラケット装置により上顎 leveling を行なう。その後、下顎右側第一小臼歯のみ抜歯を行なうか、下顎左側第二小臼歯の抜歯も行なうか判断する。
【治療経過】
ヘッドギア及び Nance holding arch を使用し、上顎右側第一小臼歯抜歯後、上顎マルチブラケット装置を装着した。上顎 leveling 終了後、下顎右側第一小臼歯及び左側第二小臼歯抜歯することとし、下顎マルチブラケット装置を装着した。動的治療期間は２年１１ヶ月、保定装置は上顎にホーレータイプ、下顎にフィックスタイプを使用した。
【考察】
動的治療終了時、左下第一大臼歯近心に 2mm スペースが残ってしまった。しかし動的治療終了後２年６ヶ月経過しているが変化なく、咬合は安定している。

□症例報告 4

開咬を伴う Angle I 級症例

きょうごく矯正歯科・小児歯科クリニック（熊本）

京極　和彦

【症例】13 歳 4 ヶ月　女性

【主訴】口が閉じない。出っ歯気味である。

【所見】

顔貌所見では、正貌は左右対称、側貌は Convex Type で上下口唇の突出感を認め、口唇閉鎖時にオトガイ部に緊張が認められる。口腔内所見では大臼歯関係は左右とも Angle I 級で over jet +5mm、over bite −1mm、Arch length discrepancy は上顎−2mm、下顎−2mm で上顎前歯部および下顎前歯部に軽度の叢生が認められた。セファロ所見では SNA 82.0°、SNB 80.0°、U1toFH 129.1、L1toMP 94.9°、Gonial angle 141.0°、FMA 40° と上顎前歯の唇側傾斜及び High Angle を呈していた。

【診断】Angle class I　Open Bite

【治療方針】

開咬の改善、口唇の突出の改善を目的として、上下顎左右第 I 小臼歯の抜歯を行い、マルチブラケットシステム及びハイプルヘッドギヤーを用いて治療を行う。

【治療経過】

上下顎左右第 I 小臼歯の抜歯を行った後、上下顎マルチブラケットを用いて動的治療開始。その後、上顎大臼歯の加強固定を目的としてハイプルヘッドギヤーを用いた。また、over bite の改善および緊密な咬合を獲得する為に 4 ヶ月間 Up&Down Elastic を用いた。動的治療期間は 24 ヶ月であった。保定には上顎 circumferential type retainer、下顎は fixed type retainer を使用した。

【考察】

開咬および上顎前歯の歯軸は改善された。また、上下第 1 小臼歯を抜歯した事により口元の改善がなされ良好なプロファイルを獲得できた。動的治療終了後 24 ヶ月を経過しているが、安定した歯列の状態および咬合状態を維持している。

□症例報告 5

叢生を伴う上顎前突

小野歯科医院（福岡）

小野　元子

【主訴】出歯、前歯のガタガタ、口元が出ている。
【初診時年令】13 歳 11 か月
【性別】男性
【顔貌所見】正面は左右対称。側貌はコンベックスタイプを呈し、口唇の突出感が認められる。
【口腔内所見】
大臼歯関係は左右ともに Angle Ⅱ級、overjet +9.0mm、overbite +5.0mm であった。A.L.D. は上顎 0mm、下顎－2.5mm であった。上顎左側側切歯の唇側転位、上顎前歯の唇側傾斜と下顎前歯に軽度の叢生が認められる。
【セファロ所見】SNA 76°、SNB 71°、ANB +5°、FMA 37°、U1 to FH 118°、L1 to MP 90°
【診断】
下顎骨の劣成長による骨格性上顎前突で上顎前歯の唇側傾斜を伴う、過蓋咬合、下顎前歯部の叢生、口唇の突出、口唇閉鎖不全
【治療方針】O.J.・O.B.の改善、上顎前歯歯軸傾斜の改善、叢生の解消、機能的咬合の確立
【治療経過】
上顎左右第一小臼歯、下顎左右第二小臼歯の抜去を行い、.018''×.025''standard edgewise bracket を用いた multi bracket system による治療を行った。その際、加強固定としてトランスパラタルアーチを使用した。動的治療期間は 19 か月であった。保定は、上顎に可撤式のサーカムファレンシャル型保定装置を、下顎に固定式の犬歯間保定装置を装着した。
【考察】
本症例においては、上顎前歯の唇側傾斜改善と下顎前歯部叢生の解消のため、上下顎小臼歯を抜去したことにより、良好な前歯部被蓋が得られ機能的な咬合が確立した。その結果、良好な側貌を得ることができた。現在、動的治療終了後 2 年を経過しているが、咬合は安定している。今後は、上下顎第三大臼歯の萌出と叢生の後戻りに対する観察を行っていく必要があると思われる。

□症例報告 6

骨格性を伴う下顎前突症例

ふじえ歯科矯正歯科クリニック（島根）

藤江　徹

【症例】16 歳 1 ヶ月　男性
【主訴】切端咬合が気になる
【顔貌所見】正貌はほぼ左右対称、側貌は straight type でやや下顎の前突感が認められた。
【口腔内所見】
臼歯部咬合関係は左右ともに Angle classⅢ、over jet は-1.0mm、over bite は 0.2mm で、前歯部には僅かながら cross bite が認められた。
【診断】骨格性を伴う下顎前突症
【治療方針】over jet、over bite の改善、大臼歯関係の改善
【治療経過】
上下顎ともマルチブラケット装置を装着し leveling を行った。その後 classⅢ elastics を 2 ヶ月間、小臼歯部に box elastics を 3 ヶ月間使用し over jet、over bite の改善と大臼歯関係の改善を行い動的治療を終了した。
【考察】
本症例は骨格性による下顎前突であると思われたが、カウンセリング時に成長がほぼ終了しており、今後骨格性が顕著になることが考えにくいことや上顎前歯が口蓋側に傾斜していたことなどから外科矯正や抜歯を行わず被蓋の改善を行った。患者の協力も得られ、比較的短期間で被蓋の改善、大臼歯関係の改善が達成でき、現在も咬合は安定している。

□症例報告 7

軽度の前歯部叢生を伴う切端咬合症例

きたしま歯科医院（福岡）

久永　万紀子

【症例】24 歳 5 か月　女性
【初診】2005 年 2 月
【主訴】前歯の咬み合せ
【所見】

顔貌所見では、正貌はオトガイのわずかな左方への偏位を認め、側貌はややコンベックスタイプであった。口腔内所見では、上顎歯列正中に対し、下顎歯列正中は約 1.5mm 左側へ偏位しており、オーバージェットおよびオーバーバイトはともに 0 mm、臼歯関係は右側 AngleⅢ級、左側 Angle Ⅰ級であった。下顎前歯部に軽度の叢生、上顎左側側切歯は口蓋側転位し、交叉咬合を呈していた。セファロ分析の結果は、骨格系では SNA 80.0°、SNB 77.5°、ANB 2.5°、Gonial A 128.0°、Mand.pl. 34.5° で、歯系では L-1toMand.pl. 95.5°、U-1to SN 99.0° であった。

【診断】

軽度の上下顎前歯部叢生を伴う切端咬合症例でわずかな下顎骨の左方偏位と上下顎歯列正中線のズレを認める。

【治療方針】マルチブラケット装置に顎間ゴムを併用して叢生および被蓋の改善を行った。

【治療経過】

上顎第三大臼歯を抜歯後、マルチブラケット装置にて動的治療を開始し、治療開始 7 か月後にレベリングがほぼ終了した。その後、Ⅲ級ゴムと垂直ゴムを用いオーバージェット、オーバーバイトの改善を行った。動的治療期間は 1 年 4 か月であった。保定治療には上顎は Hawley タイプのリテーナーを、下顎には犬歯間保定装置を装着した。

【考察】

上顎前歯部の叢生は上顎切歯の唇側傾斜による前方への拡大で、下顎前歯部の叢生は臼歯部のアップライトによる臼歯の遠心移動でそれぞれ改善した。また、右側の AngleⅢ級咬合に関しては、下顎ワイヤーの右側のティップバックベンドを左側よりも増加させることで改善を図った。結果、大臼歯関係はともに Ⅰ級で、また歯列正中線もほぼ一致して動的治療を終了することができた。現在、保定期間 2 年 1 か月が経過しているが、咬合は安定している。

□症例報告８

拡大後抜歯により上下顎前突を改善した症例

わかば矯正歯科クリニック（熊本）

山本　資晴

【主訴】乱杭歯。
【初診時年齢】１７歳０ヶ月。
【顔貌所見】
　側貌よりストレートタイプ（オトガイ部の緊張が見られる）。正貌はほぼ左右対称。
【口腔内所見】
　上下顎ともに叢生が認められ上下顎左右側ともに犬歯のブロックアウト、上顎歯列の狭窄が認められる。
【パノラマ所見】上下顎左右の８番の埋伏が認められる。
【セファロ所見】
　SNA81.0, SNB78.5, ANB2.5, FMA38.5, FMIA60.0, IMPA81.5, U1SN111, II126.0, より上下顎前歯部の唇側傾斜は認められない。骨格はダウングロースである。
【診断】アングル１級叢生（抜歯治療開始時はアングル１級上下顎前突）
【治療方針】
　非抜歯治療　上顎歯列の側方及び前方拡大をマルチブラケット装置及びクアドヘリクスにて行う。
【抜歯治療】
　上下顎左右４番抜歯を行いマルチブラケット装置により上下顎前突、及び叢生の改善を行う。
【治療期間】非抜歯治療３４ヶ月、抜歯治療３９ヶ月
【考察】
　当初患者本人の強い希望があり、拡大により咬合関係の改善を行ったが、保定３年経過して前歯の前突感を訴えた。そこで抜歯治療に入ることとなった。顔貌の側貌及び正貌よりオトガイ部の緊張が見られたものの抜歯による動的治療終了後改善しているのが伺える。これは上下顎とも上下顎前歯部の顕著な後退がなされたものである。上顎前歯に歯根吸収が認められるが、拡大時に起こったものであり、当初からの抜歯を行えなかった為のものである。現在、咬合関係は安定しており早期接触、歯牙の動揺も認められず安定している。

□症例報告９

抜歯により上下顎前突を改善した症例

青木歯科医院（福岡）

青木　陽尚

【主訴】歯が出ている。
【初診時年齢】１８歳７ヶ月。
【顔貌所見】
　側貌よりコンベックスタイプ（オトガイ部の緊張が見られる）。正貌はほぼ左右対称。
【口腔内所見】上下顎ともに前歯部にクラウディングが見られる。
【パノラマ所見】上下顎左右の８の埋伏が認められる。
【セファロ所見】
　SNA90, SNB80, ANB10, FMA34, FMIA99.5, IMPA46.5, U1SN111, OP15, II109.5, より上下顎前歯部の唇側傾斜が認められる。
【診断】アングル１級　　クラウディングを含む上下顎前突
【治療方針】
　上下顎左右４抜歯を行いマルチブラケットブラケットにより上下顎前突、およびクラウディングの改善を行う。
【治療経過】
　レベリング７ヶ月、リトラクション８ヶ月、コントラクション４ヶ月、アイデアル３ヶ月。
【治療期間】２２ヶ月
【考察】
　顔貌の側貌及び正貌よりオトガイ部の緊張が見られたものの動的治療終了後改善しているのが伺える。これは上下顎ともにアンカーロスが僅かであり、そのため上下顎前歯部の顕著な後退が可能となったためと考えられる。また、各歯牙のパラレリングもおおよそできており、早期接触も認められず、歯牙の動揺もなく安定している。

MEMO

広告掲載社一覧（順不同）

朝日レントゲン工業株式会社
株式会社 A. S. O.
医歯薬出版株式会社
有限会社 オーソデントラム
株式会社 オーティカ・インターナショナル
サイブロン・デンタル株式会社 オームコジャパン
サザンクロスラボラトリー
株式会社 松風
有限会社 ティーピーオーソドンテックスジャパン
株式会社 トミーインターナショナル
株式会社 バイオデント
株式会社 ロッキーマウンテンモリタ
インターリハ株式会社
株式会社 アバンテック
株式会社 モリタ

商社展示出展社一覧（順不同）

朝日レントゲン工業株式会社
株式会社 A. S. O.
有限会社 インターグローブ
インターリハ株式会社
有限会社 オーソデントラム
株式会社 オーティカ・インターナショナル
株式会社 オーラルケア
サイブロン・デンタル株式会社 オームコジャパン
サザンクロスラボラトリー
株式会社 松風
スリーエム ヘルスケアー株式会社 ユニテック製品部
株式会社 タスク
有限会社 ティーピーオーソドンテックスジャパン
デンツプライ三金株式会社
株式会社 トミーインターナショナル
株式会社 バイオデント
有限会社 バルビゾン
フォレスタデント・ジャパン株式会社
株式会社 フォレスト・ワン
株式会社 プロシード
ライズ株式会社
株式会社 ロッキーマウンテンモリタ

Orthodontics **A.S.O.** Services

見えない
矯正装置

Clear Aligner

クリアアライナー

誰にも知られず
矯正治療が終わる！

見えない、気づかない、「矯正治療」

矯正装置の取り外し、自由自在（可撤式）

コンピューターで、精密な計測、正確な移動

●「1mmの移動」を、計算通りにできる
●幅広い症例に使え、アイデア次第で用途は無限

2005年10月12日「第64回日本矯正歯科学会大会」より、販売を開始。
開発者であります金先生をお招きし、セミナーを随時開催しております。
●**大好評！** ドイツ、スペイン、イタリアでもセミナーを開催中！

日本で唯一、ASOがクリアアライナーのライセンスを取得しております！

ブラケットを使わない、革命的な矯正システム

●クリアアライナーのライセンスは、各国で１社しか認められません
※すでに、ドイツ、スペイン、イタリア…… その他の国々に広まっていて、大好評中！

矯正革命！

コンピューターで、精密な計測・正確な移動
歯科技工所でクリアアライナーの作製を精密に、おこなうために開発されたコンピューターソフト

Aligner Aid Program

歯の移動量や回転角度を精密に計測できます。
Aligner Aid Programによって、可撤式矯正装置を簡便かつ精密に作製できるようになりました。
※株式会社アソインターナショナルが、クリアアライナー作製認定技工所としてAligner Aid Programの使用ライセンスを日本で唯一、取得しています。

透明ラミネートを使用
標準価格8,500円（税別）

毎回、毎回、印象をとりますので、矯正治療途中での「歯の、う蝕など口腔内の変化」にも、自由自在に対応できます

※「クリアアライナーの理論と臨床応用」の本も、販売しております
（著者：金 泰元先生
訳者：渡辺和也先生、平岡修先生）

株式会社 **A.S.O.**
本社：〒104-0061 東京都中央区銀座2-11-8 中央ビル3F TEL.03-3547-0471 FAX.03-3547-0475 E-mail:aso@aso-inter.co.jp
総括本部：〒104-0061 東京都中央区銀座2-11-8 中央ビル2F TEL.03-3547-0472
横浜支社：〒221-0834 神奈川県横浜市神奈川区台町7-2-412 TEL.045-312-8002
大阪支社：〒532-0011 大阪府大阪市淀川区西中島5-8-21-2F TEL.06-6886-2382 FAX.06-6886-2383
九州支社：〒816-0811 福岡県春日市春日公園7-82 TEL.092-591-6500

クリア アライナー・特別セミナーを随時開催！
お問合わせ下さい TEL.03-3547-0471
URL：http://www.aso-inter.co.jp

医歯薬出版の「矯正歯科書籍」のご案内

臨床家のための
歯周病患者の局所矯正治療
Minor Tooth Movement

加藤 熙 著

■A4判・228頁・オールカラー ■定価12,600円(本体12,000円+税5%) ISBN978-4-263-44242-5

●歯列不正は，自浄作用の低下やプラーク付着を増加させ歯周組織の炎症を増悪させます．また前歯の前突は口呼吸を誘発し歯肉の炎症を強め，歯軸の傾斜は歯間離開や舌の悪習癖を誘発して咬合性外傷の原因となります．
●歯周病の患者さんに，歯周治療と矯正治療を組み込んだ治療を行うことは，清掃性や咬合性外傷を改善し，審美性を回復し，歯槽骨を再生するなど，治療効果を著しく高めます．
●本書では，歯周病・矯正学の理論的背景を基に，患者の問題を把握し，歯周治療，矯正治療を組み合わせた治療を日常臨床に取り入れて実践できるよう，ステップごとに具体的に解説しています．
●歯周病と矯正の基礎知識を基に，豊富な症例とイラストで解説した待望の書！

チェアサイド・ラボサイドの矯正装置ビジュアルガイド

後藤滋巳・氷室利彦・槇 宏太郎・石川博之 編 ■A4判変型・308頁・オールカラー ■定価12,600円(本体12,000円+税5%) ISBN978-4-263-43330-0

●歯科矯正「この症例にはこの装置」のビジュアルガイドブック．22種類の矯正装置を取り上げ，基本構成と適応症，作製手順，実際の使用方法，技工依頼に際しての注意点や装置使用における留意点などを症例を呈示しながら解説．

混合歯列期の矯正歯科治療

後藤滋巳・葛西一貴・三浦廣行・氷室利彦 編著 ■A4判・202頁・オールカラー ■定価12,600円(本体12,000円+税5%) ISBN978-4-263-44144-2

●混合歯列期の各種不正咬合の治療を行う際，準備しなければならない資料とその分析，診断そして治療方針・方法の立案などを症例を提示してわかりやすく解説．治療の進行に伴う矯正装置による変化もビジュアルに解説．

歯は動く 矯正歯科臨床の生物学的背景

平下斐雄・山本照子 著 ■A4判変型・204頁・2色刷 ■定価9,975円(本体9,500円+税5%) ISBN978-4-263-45595-1

●ヒトの歯はなぜ・どのように動くのか，生体はどのように反応しているかなど，矯正歯科臨床と基礎歯学の関わりが，写真・イラストなどにより学べる．歯科学生，大学院生，研修歯科医はもちろん，矯正歯科医にも矯正歯科臨床の基本的背景を学ぶ好適書．

操作しながら学べるデジタル時代のセファロ分析
CD-ROM(WinCeph機能限定版)付

山本照子 監修／佐藤亨至 著 ■B5判・112頁・オールカラー ■定価5,775円(本体5,500円+税5%) ISBN978-4-263-44234-0

●セファロ分析の意義やコンピュータ分析の利点，代表的な分析法，代表的な分析ソフトによる分析の実際，分析結果の解釈と診断などを解説．分析ソフトWinCephのすべての機能を試せる付属CD-ROMにより実際に操作しながら分析を学ぶことができる．

*Muscle Wins!*の矯正歯科臨床
呼吸および舌・咀嚼筋の機能を生かした治療

近藤悦子 著 ■A4判・296頁・オールカラー ■定価21,000円（本体20,000円+税5%） ISBN978-4-263-44226-5

●強い矯正力や装置のみに頼らず，患者さんの機能を最大限に生かす歯科矯正．舌と口腔周囲筋，咀嚼筋の機能を治療に生かし，呼吸のしやすい咬合を再構築する“Muscle Wins Method．その臨床コンセプトとテクニックを33症例を通じて全公開！

歯科矯正学専門用語集

日本矯正歯科学会 編 ■B6判・180頁 ■定価2,310円（本体2,200円+税5%） ISBN978-4-263-45617-0

●日本矯正歯科学会の編集により歯科矯正学のターミノロジー約2,200語を収載し，わが国歯科矯正学の専門用語を網羅．最新の用語にも対応．歯科矯正学の英和辞典，和英辞典として活用できる．研究論文やレポートなどの作成に際しては必携．

弊社の全出版物の詳細情報はホームページでご覧いただけます. http://www.ishiyaku.co.jp/

医歯薬出版株式会社／〒113-8612 東京都文京区本駒込1-7-10／TEL.03-5395-7630 FAX.03-5395-7633

2008年11月作成

曲線美とバリューへの追求は、やさしさへの追求だと考えています。

ワイオス
wioce
セラミック ブラケット

医療機器承認番号：218ADBZX00015000

審美性とスロットの滑りに定評のあるWIOCEにボンディング及びディボンディング性の改良、またレベリング時、リトラクション時における結紮性を向上しました。

- 粘膜に対する刺激を抑えた丸みを帯びた形状。
- フリクションを軽減するスロット開口部。
- 歯面に対する適合性をより高めたベースコントア。
- 安定した接着と容易なディボンディングのためのメカニカルロック(マッシュルーム／PAT)採用。
- 結紮性を向上したタイウィング。

人にやさしいを科学する オーソデントラム 米国オーソオーガナイザーズ社・独国デントラム社総代理店
〒103-0013 東京都中央区日本橋人形町3-12-5 TEL03-5652-3322 FAX03-5652-3393 URL http://www.ortho.co.jp

高度な技術から生まれた——

ステンレス・スチール

S.S.歯冠色コーテッド アーチワイヤー

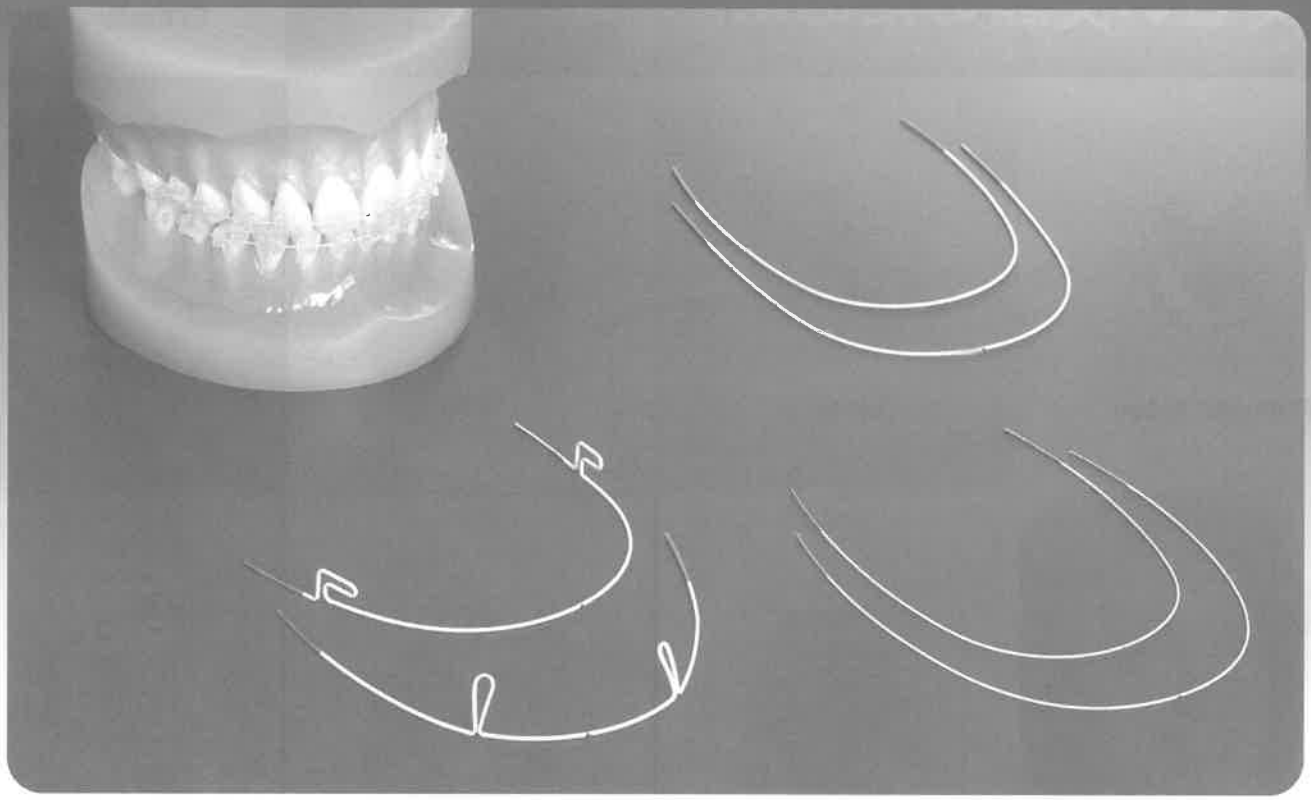

■変色がほとんどなく、審美性を強調します。

■ファイバーグラス ブラケット、ブリラント ブラケット(共にフォレスタデント社製)と併用することで、より一層の審美性が発揮されます。

■各種ループのベンディングが可能です。



S.S.歯冠色 リガチャーワイヤー (100pcs./pk.)	
Size (inches)	.012
Order No.	C619-012



S.S.歯冠色 ショーティーリガチャーワイヤー (100pcs./pk.)	
Size (inches)	.012
Order No.	C618-012



S.S.歯冠色 ショーティーコバヤシフック (100pcs./pk.)	
Size (inches)	.014
Order No.	C618-014

Profile	Coated Wire (inches)	Order No. UPPER	Order No. LOWER
●	.014	CST-014U	CST-014L
	.016	CST-016U	CST-016L
	.018	CST-018U	CST-018L
	.020	CST-020U	CST-020L
■	.018×.018	CST-1818U	CST-1818L
	.019×.019	CST-1919U	CST-1919L
	.020×.020	CST-2020U	CST-2020L
▬	.016×.022	CST-1622U	CST-1622L
	.017×.025	CST-1725U	CST-1725L
	.018×.025	CST-1825U	CST-1825L
	.019×.025	CST-1925U	CST-1925L
	.021×.025	CST-2125U	CST-2125L

医療機器認証番号 21500BZY00250000

製造販売元 ORTHIKA INTERNATIONAL LTD.

株式会社 オーティカ・インターナショナル

〒160-0018 東京都新宿区須賀町1番地 ハヤマビル101

TEL 03−3353−3676 FAX 03−3353−3830

Quality Products for a World of Beautiful

Smiles

美しい笑顔のために。

Damon 3MX

Ortho Solo Stick

Premolar Tubes

Damon 3

STb

Spirit MB

inspire ice

Signature Line

AEZ & ETM Instruments

Copper Ni-Ti & TMA

SnapLink

Bands

Ormco

SYBRON DENTAL SPECIALTIES

サザンクロスラボラトリー

模型	保定装置	アプライアンス
平行模型	Begg・Hawley	Lingual Arch
顎態模型	QCM	Quad Helix
プラスティック模型	Soft Retainers	NanceHoldingArch
など	Fixed など	Hyrax・FKO
		Expansion
		Bionator・GMD
		ディスタル JET など

※取引方法・・・ご一報下されば宅配便にて承ります。

SOUTHERN CROSS LABORATORY

矯正技工所専門

〒891-0141
鹿児島市谷山中央4丁目4912番地
TEL099-269-9601 FAX099-269-9602

BeautyOrtho Bond

SHOFU

歯にやさしい矯正用接着材

ビューティオーソ ボンド

光重合型矯正用接着材

beautyOrtho bond

- エナメル質にやさしいセルフエッチングプライマーを実現。
- フッ素リリース＆リチャージ機能を有するペースト。
- スピーディで簡単な操作ステップ。

管理医療機器 21700BZZ00080000
高分子系ブラケット接着材及び歯面調整材

ビューティオーソ ボンド セット

…¥22,000

価格は 2008 年 9 月現在の標準医院価格（消費税抜き）です。

世界の歯科医療に貢献する
株式会社 松風
●本社：〒605-0983京都市東山区福稲上高松町11・TEL(075)561-1112(代)
http://www.shofu.co.jp
●支社：東京(03)3832-4366 ●営業所：札幌(011)232-1114/仙台(022)713-9301/名古屋(052)709-7688/大阪(06)6252-8141/福岡(092)472-7595

“先生、本当にブラケットつけました?”

患者さんもわからないほどの審美性

CERAMIC BRACKETS

InVu

患者さん・先生が満足する3つのポイント

1 歯の色と自然に同化する

2 簡単・快適ディボンディング

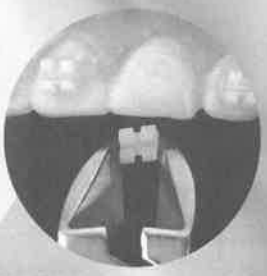

※ブラケットベース面がメッシュ状のコンポジットでできています。

3 深いタイウィングでしっかり結紮



医療機器承認番号:21200BZY00352000
販売名:TPMXIセラミックブラケット

※詳しくは、インビューの資料(CD-ROM・パンフレット)をご請求ください。
invu 検索 でアクセスして、メルマガ登録!!今登録すると特典がついてきます。

InVu™ セラミック
インビュー

最高品質の矯正材料をアメリカ価格で

freeTEL 0120-08-8763(ハナラビ)
freeFAX 0120-42-4118

TP Orthodontics Japan
Business Solutions for the Orthodontic Practice
東京都北区西ヶ原1丁目46番13号 TEL.03-5961-3800/FAX.03-5961-3805

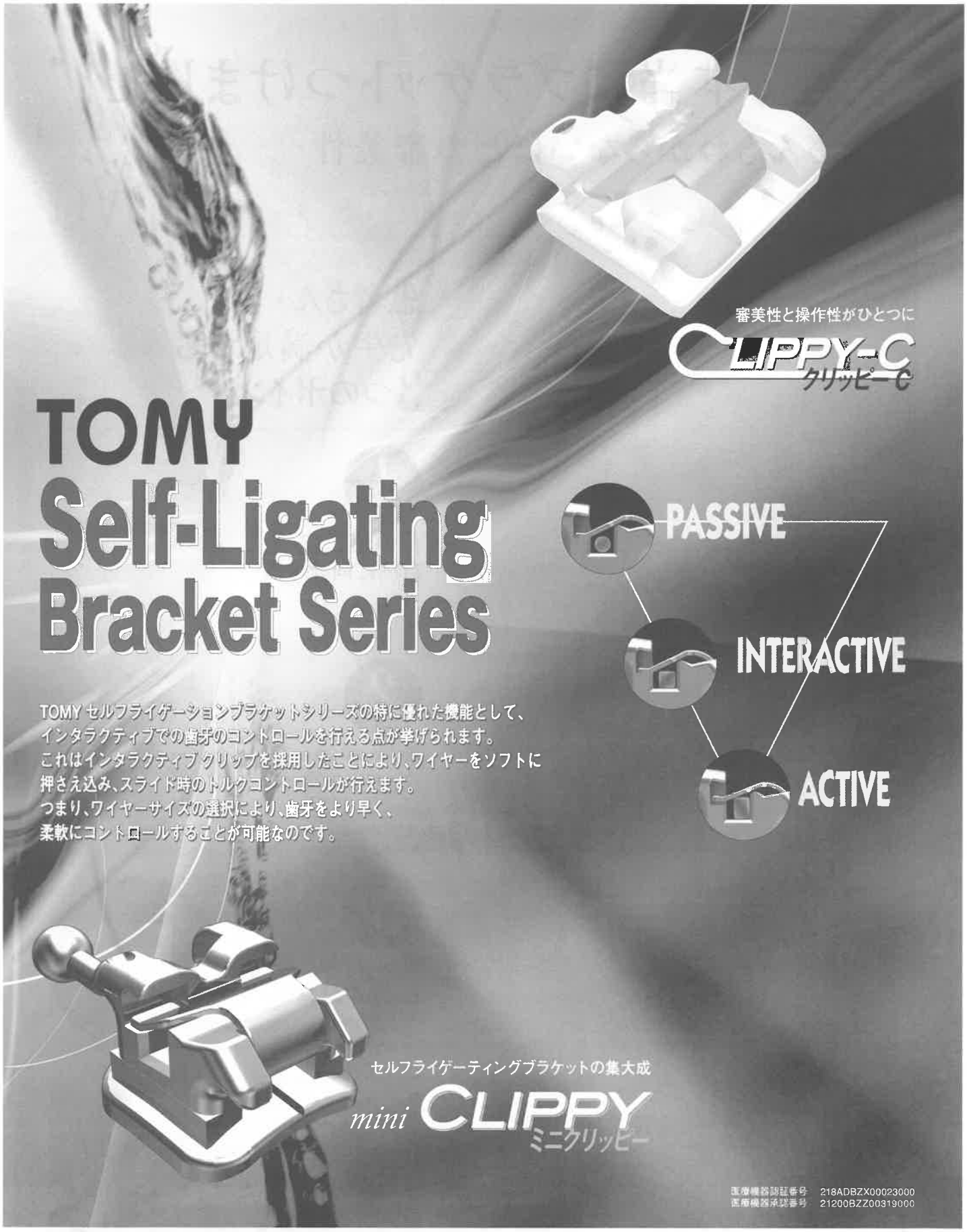

発売元
TOMY INTERNATIONAL INC.
株式会社トミーインターナショナル
〒101-0047 東京都千代田区内神田3-15-1信和ビル ☎ (03) 3258-2231 FAX (03) 3258-2235
Homepage URL >> http://www.tomy-ortho.co.jp/

製造販売元
TOMY
トミー株式会社
〒979-1305 福島県双葉郡大熊町大字熊字新町818
Homepage URL >> http://www.tomyinc.co.jp/

COBY™

ZIRCONIA CERAMIC BRACKETS

New! ジルコニア セラミック ブラケット コビー
スタンダード.018
お客様のニーズに合わせたUL3-3とUL5-5の1症例販売

ショルダー機能がローフリクションを実現

治療初期はパッシブ、中期・後期ではアクティブライゲーションが可能

審美性

日本人の歯牙シェードにこだわったナチュラルトゥースカラー

ジルコニア素材

高い生体親和性、金属と同等の強度、耐久性を実現

滑らかな表面

メカニカルロックベース

接着剤を問わないメカニカルロックベース

ディボンディング

近遠心のベースデザインが
ディボンディングを容易にします



挿入しやすいスロット上部

ワイヤーが挿入しやすい面取り仕上げ

ロープロファイル

結紮の容易なタイイングエリア

ブラケットピンセット

ブラケットの圧接に便利な形状で
ハイトゲージ付き

ウイングをしっかり掴める
先端デザイン

No.22-761
標準価格 ¥8,800

製造販売届出番号 11B1X1000636D021

ワイヤーセレクション

ACTIVE	PASSIVE
.016×.022	.014
.014×.025	.016
.016×.025	.018
.017×.025	.016×.016
.018×.025	.018×.018

COBY スタンダード

部位		Torq	Ang	製品番号	標準価格
1|1	U1RL	0	0	35-770	¥11,000/pk (10粒)
2|2	U2RL	0	0	35-771	
543|345 / 543|345	UL345RL	0	0	35-772	
21|12	L12RL	0	0	35-773	

1症例セット

種類		製品番号	標準価格
3|3 / 3|3	UL3-3set	35-790	¥13,200/set (12粒)
5|5 / 5|5	UL5-5set	35-792	¥22,000/set (20粒)

COBY 下顎前歯用ブラケット

シングルウィング

ロープロファイルデザインが
対合歯の干渉を軽減

PAT. 1947504　医療機器認証番号 220AGBZX00210000

販売元
株式会社バイオデント
〒116-0013 東京都荒川区西日暮里2-33-19 YDM日暮里ビル
TEL03-5604-0980 FAX03-3801-7560
0120-49-0980 URL http://bio.ydm.co.jp/

製造販売元
株式会社 YDM 〒355-0042 埼玉県東松山市今泉28
問合先 本社 営業部 〒114-0014 東京都北区田端6-5-20TEL 03-3828-3161
FAX 03-3827-8991 http://www.ydm.co.jp/ E-mail ydm@ydm.co.jp

Sincere Brace

ジルコニアセラミックブラケット　シンシアブレース

材　質
ジルコニアセラミック=酸化ジルコニウム。強度はアルミナの6倍！安心して角ワイヤーがご使用になれます。

ロープロファイル
ハイトは2.1mm。違和感は少ないです。

接　着
ベース部にアンダーカットを設けており、機械的結合力が向上しました。

操作性
ウィングの厚みが薄く長く作られており、かつウィング下のスペースが十分あります。

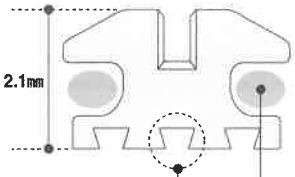

安定した
接着力を実現

美しい色調
見た目やその強度から「白いメタル」と呼ばれています。ノリタケのセラミック技術を採用しています。

結紮が容易です。
（ダブル結紮も可能です。）

スマートデザイン
患者さんに優しいメタルブラケットに近い設計ラウンドエッジ。

医療機器認証番号219AFBZX00098000　管理

【販売元】 株式会社 ロッキーマウンテン モリタ
東京都千代田区神田淡路町2-23 菅山ビル3F
TEL.03-3251-4631　FAX.03-3255-4090
http://www.rmmc.co.jp

【製造販売元】 ノリタケ機材株式会社
愛知県西加茂郡三好町大字三好字東山320-3

不正咬合用オーラルシールド

MUH Shield M&S

幼稚園児から小学生まで
既製品「ムーシールド」の適応範囲が広がりました。

ムーシールドにMサイズ誕生

- 被蓋の改善
- 舌圧と口唇圧のバランス
- 舌を高位に保つ機能

Mサイズ（第一大臼歯萌出期以降用）

Sサイズ（乳歯列期用）

Medium

6歳5ヵ月　第Ⅰ期治療　7歳2ヵ月

Small

3歳6ヵ月　早期初期治療　4歳6ヵ月

臨床写真提供：柳澤宗光 先生

一般的名称：歯列矯正用咬合誘導装置
医療機器認証番号：21600BZY00593000
包装：2個入
標準価格：20,000円

発　売：株式会社ロッキーマウンテンモリタ
〒101-0063 東京都千代田区神田淡路町2-23 菅山ビル3F
TEL 03-3251-4631 FAX 03-3255-4090
製　造：アメリカン・オーソドンティックス社（U.S.A.）
製造販売：株式会社バイオデント
〒116-0013 東京都荒川区西日暮里2-33-19
TEL 03-5604-0980 FAX 03-3801-7560

下顎運動路描記装置 WinJawシステム

Zebris 超音波動作解析システム CMS-20S

WinJawシステムはZebris社(ドイツ)で開発された超音波方式3次元動作解析機器で、小型軽量化されており計測全てはチェアサイドにて行えます、計測時の頭蓋固定が不要、患者様の自由な咬合姿勢での計測の指示が可能です。
1回の咬合計測からはKAVO、SAM、ARTEX AR、Panadent、Staratos 300、Reference SLの各社製咬合器レポート出力が可能です。
顎関節総合計測では筋電計同期計測に加え、関節音同期計測、顎関節の電気的位置(EPA)評価や切歯部ガイダンス評価、セントリックリレーション計測も可能になりました。
計測時及び計測後に頭蓋イメージのアニメーションも同期して再生可能です。
患者様へのフィードバックも波形やCGの3Dモデルでリアルタイムに行え、術前後のレポート評価が可能です。
オプションでは筋電計を御用意しております。
・超小型4チャンネル有線型
・8チャンネルブルーツース型
・4マーカー型アタッチメント
・外部アナログ機器からの同期信号入力等対応

動作対象OS　Windows'Me～Vistaまで対応(Mac－Win対応)
薬事承認番号　21600BZY00115000

3マーカー型計測例

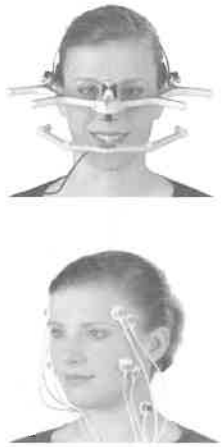

各種計測例



WinJawシステムセット例

多目的重心動揺計 WinPDMシステム

Zebris　圧分布計測システム WinPDM

WinPDMシステムは突起のないフラットな形状でPCとはUSBケーブル1本で簡単に接続できます
計測は足圧分布がリアルタイム表示され、立位座位など姿勢の重心動揺計測、1歩行計測など様々な計測も可能です。
計測分野は耳鼻科、脳外科、リハビリテーションスポーツ、特に歯科向けには噛合時の微少変化に対応します。
通常の重心動揺軌跡線のみでなく、圧分布変化が計測でき、多彩なレポート出力機能も持ち合わせております。
検査は直立静止立位、ロンベルグ、マン、片足、座位姿勢計測、応用では書記動作、筆圧訓練等にも対応します。
・自動キャリブレーション機能
・パワースペクトルレポート
・PDF形式にて電子カルテ対応
・オプションソフト:研究者向ソフトウエア
　パターン・マッチング・ソフトウエア
(デジカメ写真取り込み機能で最大24人(24回)分のデーター管理で薬効評価や経過評価に役立ちます)

立位計測例

各種計測例

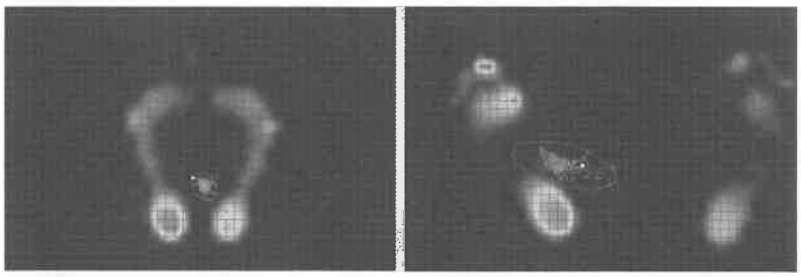

計測画面表示例

動作対象OS　Windows'Me～XPまで対応(Mac－Win対応)
薬事届出番号　13B2X00181ZP0507

製品問合せ先　インターリハ株式会社 計測事業部 TEL 03-5902-5677 FAX 03-5902-5644
E-mail: office@irc-web.co.jp　http://www. irc@irc-web.co.jp

矯正用模型もデジタル時代へ

3Dモデルデータサービス

Orthodontic Laboratory
Avantec

石膏模型に代わるバーチャルスタディーモデルの製作

バーチャルスタディーモデル

石膏模型による規格模型の製作に代わり、コンピューター上でバーチャル規格模型の製作ができます。これまでどおり、ラボに模型をお送り頂ければ、ツイードその他の規格模型を製作させていただきます。石膏模型の省スペース化と省力化を計れるばかりでなく、先生のコンピューター上で資料の一元管理が可能です。専用の3Dビューアーソフトであらゆる角度から観察できますので、患者様とのコンサルティングも、コンピュータ上で他の資料とともに解りやすくおこなえます。

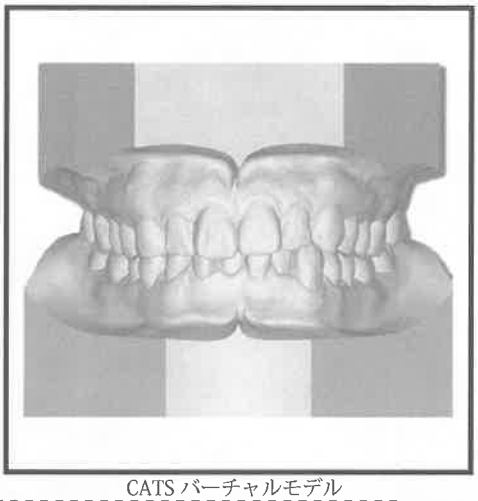

CATSバーチャルモデル

5軸ハイスペックスキャナー

ドイツ製5軸光学スキャナーですので、より多くの角度からの詳細な読み込みが可能です。さらに、独自のアルゴリズムにより、より正確に模型を再現することができます。

歯科用CATSスキャナー
医療機器製造販売届出番号
34B2X10002000003

先進技術による模型の復元

古い模型を事前にバーチャル模型にしておけば、破棄してしまっても必要な時に先進のCAD/CAM技術で細密に再現することができます。弊社では光造形積層法によるラピッドプロトタイピングと削り出しによるミリングの2つの方法での復元を提供することができます。製作はアウトソーシングではなく、専門知識豊富な弊社の管理内での製作になりますので安心してご依頼頂けます。

ミリング模型(白)

精密で簡単な模型計測

これまでの模型計測をコンピュータ上でおこなえます。各計測点をプロットするだけで大坪式を初め、任意の計測ポイントで計測ができます。さらに、ポリゴン表による分析結果の出力もできます。一般的にユーザーが心配される3次元と視界との間に起こるずれをふまえた上での計測方法を取り入れておりますので、アナログでの計測結果との間に誤差はみとめられません。



歯槽基底弓幅径計測

歯冠幅径計測

3次元による治療前後の重ね合わせ

3Dは2次元では考えられなかった重ね合わせをすることができます。例えば、治療前後の3Dでの重ね合わせにより、模型上での目視や2Dでの重ね合わせよりも、より詳細な治療評価を得ることに役立ちます。またCATSではCOとCRの比較等様々な比較ツールを備えています。

CRバイトとの比較

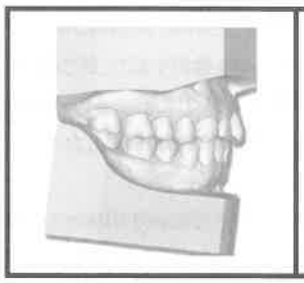

治療前後の重ね合わせ

CTデータとのコンバート

今日の矯正治療においてCTを活用することにより、より高次元での診断が可能なりましたが解像度の限界もあります。特に歯牙情報においては、模型の詳細な情報(STL)とCTデータ(DICOM)とをコンバートさせることで、両者の情報を共有した新しい利用に発展できます。

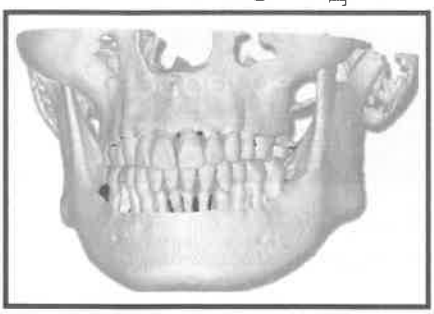

CTと模型の合成

Computer Aided Treatment Support

(株)CATSシステムは、矯正技工を専門とする(株)アバンテックのプロデュースにより、先進のコンピュータープログラムを開発する国際的起業により運営されます。
今後このシステムは、より利用価値の高いシステムへと発展させて参ります。

株式会社CATSシステム 〒464-0850 名古屋市千種区今池五丁目30-3 2F TEL:052-735-0828 FAX:052-735-0822 MAIL:cats@avantec.org WEB:http://www.avantec.org/cats



3D、パノラマ、セファロの撮影を、この1台で実現。
診断精度をより向上させる歯科X線撮影装置「ベラビューエポックス 3D」。

- より少ないX線照射線量で、高品質画像が得られる、3D画像が撮れるパノラマX線装置です。
- 3D撮影は40×40と80×80の2種類のカセッテを選択することができます。
  - ・40×40カセッテは、パノラマスカウト画像と、ϕ40×H40mm、ϕ40×H80mmの3D撮影が可能です。3D撮影の位置づけは、AF（自動位置づけ）により撮影したパノラマスカウト画像上で関心領域をクリックするだけで簡単にできます。
  - ・80×80カセッテは、ϕ40×H40mmとフルマウス対応ϕ80×H80mmの3D撮影が可能です。
- 3D画像は歪みが少なく、最少のアーチファクトで、撮影領域が広くなっても同じ高解像度で高品質画像が得られます。
- 設置スペースは通常のパノラマ/セファロと同じコンパクトな省スペース設計です。

- 販売名　ベラビューエポックス
- 標準価格　24,800,000円～　2007年6月21日現在 消費税別途
- 医療機器承認番号　20900BZZ00259000
- 3ヵ年保証

パノラマ、セファロの撮影が可能。
3Dへのバージョンアップもできる
「ベラビューエポックス 2D」

Veraviewepocs 2D

- 販売名　ベラビューエポックス
- 標準価格　5,980,000円～
  2007年7月21日現在 消費税別途
- 医療機器承認番号　20900BZZ00259000
- 1ヵ年保証

www.dental-plaza.com

発売　**株式会社モリタ**
大阪本社　大阪府吹田市豊水町3-33-18 〒564-8650 TEL (06) 6380-2525
東京本社　東京都台東区上野2-11-15 〒110-8513 TEL (03) 3834-6161

製造販売・製造　**株式会社モリタ製作所**
本社工場　京都府京都市伏見区東浜南町680 〒612-8533
TEL (075) 611-2141
久御山工場　京都府久世郡久御山町大字市田小字新珠城190 〒613-0022
TEL (0774) 43-7594

第４回九州矯正歯科学会学術大会
－佐賀－

大　会　長	成冨　貞幸	
大会事務局	権藤　総一郎	
渉　　外	小宮　智幸	船津　文子
会　　計	隅　　康二	門司　いず美
学　　術	近藤　成智	富樫　久美子
顧　　問	門司　　健	